

AUTOR:  
ZA HORST DIETERICH, WINNENDEN

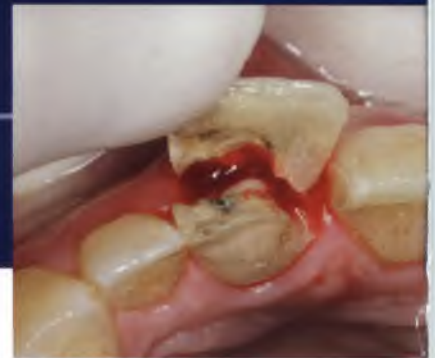
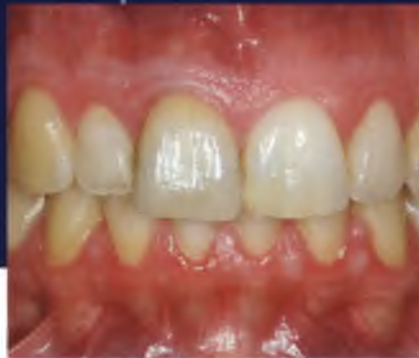
Abb. 1 und 2: Ausgangssituation: ein elongierter und frakturierter mittlerer Schneidezahn.

## F ORCED EXTRUSION – EIN PRÄIMPLANTOLOGISCHES THERAPIEKONZEPT ZUM WEICHGEWEBEERHALT BEI ÄSTHETISCH ANSPRUCHSVOLLEN FÄLLEN

Bei ästhetisch anspruchsvollen Fällen („Gummy Smile“, dünner Biotyp) ist es wichtig, die rote Ästhetik vor der Implantation so zu optimieren, dass es im Endergebnis zu keinem ästhetischen Defizit kommt. Hierfür gibt es verschiedene Behandlungsoptionen, von denen im Einzelfall die beste auszuwählen ist. Die hier vorgestellte Technik der forcierten kieferorthopädischen Extrusion wählen wir oft bei nicht erhaltungswürdigen Einzelzähnen zur Verbesserung des Implantationsgebietes. Sie kann auch bei restaurierbaren Zähnen angewendet werden, ist aber nur in denjenigen Fällen angezeigt, die ästhetisch anspruchsvoll und sensibel sind.

### Ästhetische Guideline

Wir können ästhetisch anspruchsvolle Fälle und ästhetisch weniger anspruchsvolle Fälle dadurch unterscheiden, indem wir untersuchen, wie viel Gingiva der Patient beim Aussprechen des „i“-Lautes in maximaler Interkuspitation zeigt. Der „i“-Laut (engl. „eeee“) simuliert dabei die Exposition der Gingiva bei normaler Lippendynamik des Patienten. Dies ist ein Indikator für den Schwierigkeitsgrad des jeweiligen Falles. Diese ästhetische Guideline geht auf John Kois zurück und zeigt in den beiden hier vorgestellten Fallbeispielen einen hohen Schwierigkeitsgrad.

### Erstes Fallbeispiel

Die Patientin stellte sich mit einem elongierten und längsfrakturierten mittleren Schneidezahn in unserer Praxis vor (**Abb. 1 und 2**). Der Zahn wurde in einer ersten Sitzung initial stabilisiert. Es erfolgte die Durchführung der „i“-Sprechprobe wie beschrieben, bei der sich wiederum die Gingiva bei normaler Lippendynamik maximal darstellt (**Abb. 3**).

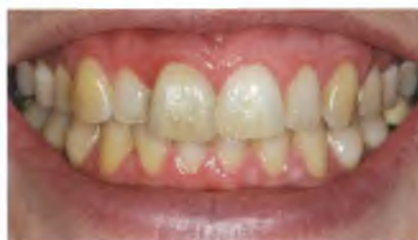

Abb. 3: Der „i“-Laut simuliert die Exposition der Gingiva bei normaler Lippendynamik und ist ein Indikator für den Schwierigkeitsgrad des jeweiligen Falles.

In der zweiten Sitzung wurde der Zahn so tief wie möglich adhäsiv verklebt und maximal stabilisiert, um ihn noch für die Forced-Extrusion-Technik heranziehen zu können (**Abb. 4**). Dieses Potenzial wollten wir nicht ungenutzt lassen. Bei der adhäsiven Verklebung handelt es sich in diesem Fall um eine rein temporäre Maßnahme ohne Anspruch auf Langzeitstabilität.

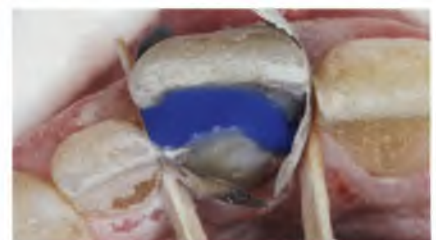

Abb. 4: Adhäsive Verklebung des tief längsfrakturierten Zahnes. Das Anlegen eines Kofferdams war in diesem Fall nicht möglich und auch nicht notwendig.

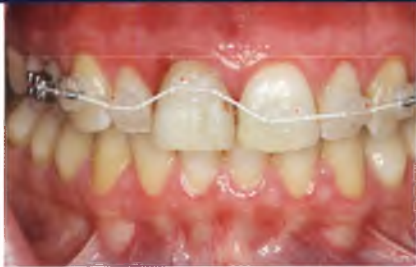

Abb. 5: Angelegte kieferorthopädische Apparatur für die Forced-Extrusion-Technik.

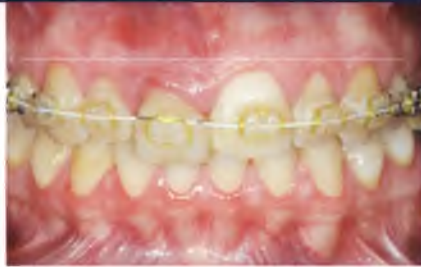

Abb. 6: Ergebnis nach Extrusion des Zahnes von zirka drei Millimetern.



Abb. 7: Radierung eines Pontic von zirka drei Millimetern für die provisorische Versorgung.

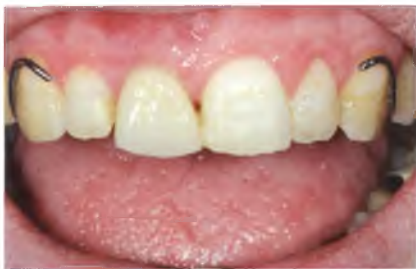

Abb. 8: Erste provisorische Versorgung in Form einer Teilprothese mit Klammerverankerung.

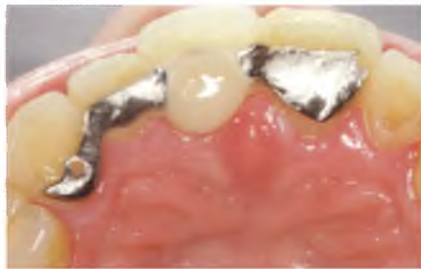

Abb. 9 und 10: Nach vier Wochen wurde die Teilprothese durch eine Klebebrücke ersetzt, die ebenfalls, nun bei reduzierter Pontictiefe, das Weichgewebe und die Papillen stützt.

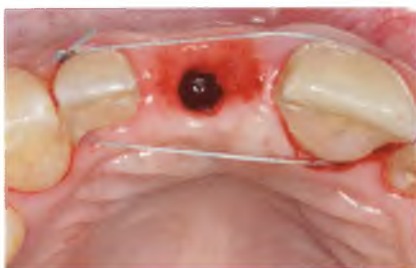
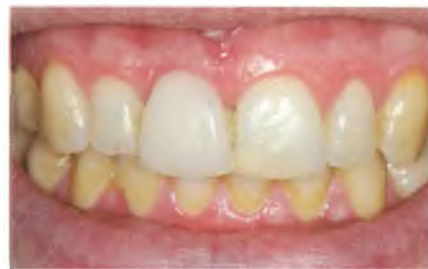
Abb. 11: Mit Hilfe der Technik von Dr. Claudio Cacaci (Schlinge mit Nahtmaterial um die Nachbarzähne) erfolgte eine adäquate bukko-orale Positionierung des Implantatstollens.

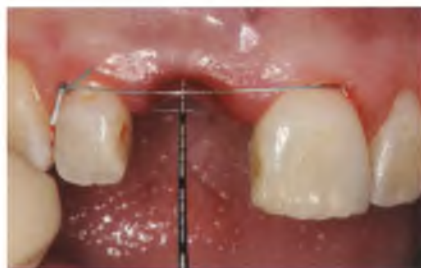

Abb. 12: Die Implantatschulter wird bukkal zwei bis drei Millimeter unterhalb des Weichgewebesausmaßes positioniert.

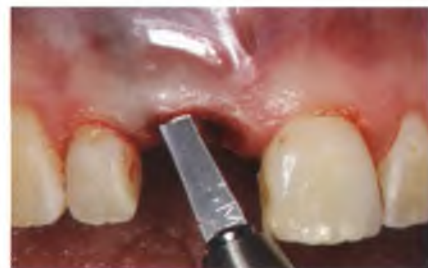

Abb. 13: Die Tasche für das Weichgewebetransplantat wird mithilfe eines Mikroskalpells unterminierend präpariert.

Ziel der Anwendung der forcierten kieferorthopädischen Extrusion in diesem Fall war es, vor der späteren Implantation bei ausreichendem Knochenangebot das Weichgewebe zu vermehren und damit im Endergebnis kein Weichgewebsdefizit, sondern eine stabile weichgewebige Situation herbeizuführen. Bei der forcierten Extrusion werden vertikale extrusive Kräfte eingesetzt, die den Zahn und den gingivalen Faserappa-

rat aus der Alveole bewegen und dabei auch das Weichgewebe mobilisieren.

**Abbildung 5** zeigt die angelegte kieferorthopädische Apparatur. Das Bracket auf Zahn 11 wurde so angelegt, dass der Draht bogenförmig verläuft und sich ein entsprechender vertikaler Zug nach kaudal einstellt. In diesem Fall haben wir die Extrusion des Zahnes aufgrund der Vorgesicht sehr vorsichtig über einen Zeit-

raum von drei Monaten durchgeführt. Der Zahn wurde step by step gekürzt. Das Ergebnis bei maximal möglicher Extrusion zeigt **Abbildung 6**. Die Vermehrung an Weichgewebe ist deutlich erkennbar und zeigt sehr schön das Prinzip der Forced-Extrusion-Technik. In derselben Sitzung wurde eine Abformung durchgeführt und auf dem Modell ein drei Millimeter tiefes Pontic für die provisorische Versorgung radiert (**Abb. 7**).



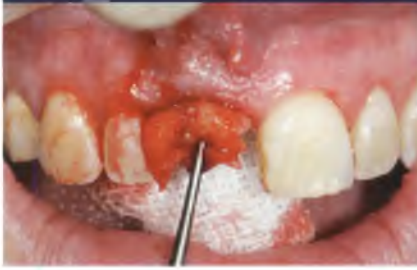

Abb. 14: Einbringen des Weichgewebetransplantats.

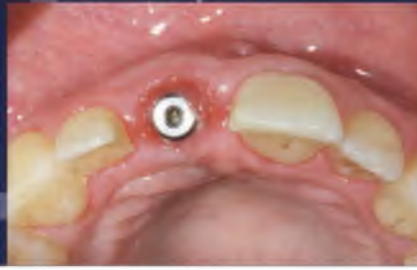

Abb. 15: Situation sechs Wochen nach Einbringen des Weichgewebetransplantats.

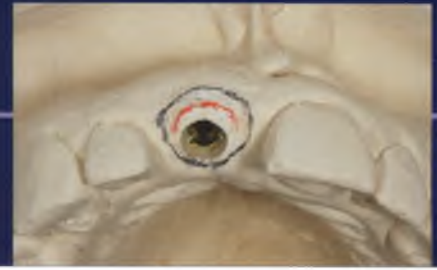

Abb. 16: Anzeichnungen für die Extension der Gingivaformer bis zur roten und bis zur schwarzen Linie.

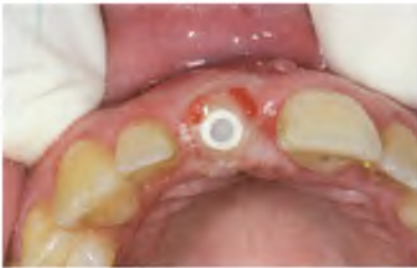

Abb. 17: Gingivaformer, der bis zur roten Linie extendiert wurde.

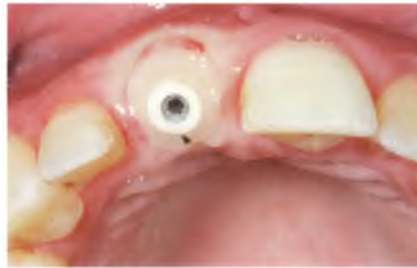

Abb. 18: Extension des Gingivaformers ähnlich dem Durchtrittsprofil eines natürlichen Zahns.

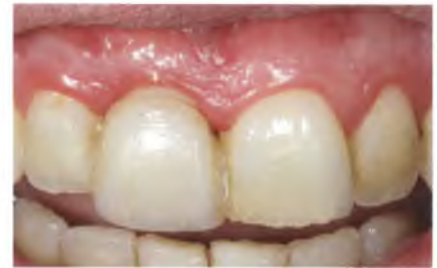

Abb. 19: Zwischen dem individuellen Gingivaformer und der Klebebrücke darf keine direkte Verbindung bestehen.



Abb. 20: Duplieren des individuellen Gingivaformers.

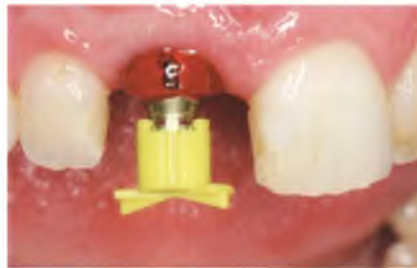

Abb. 21: Abformung mit individuellem Abformpfosten.

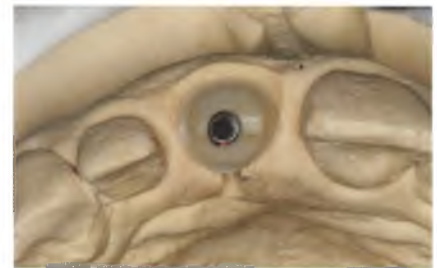

Abb. 22: Wachsmodellierung der Zirkonoxidhülse für das Keramik-Abutment.

Eine Woche nach der Abformung wird der Zahn extrahiert und eine erste provisorische Versorgung in Form einer Teilprothese mit Klammerverankerung eingegliedert (**Abb. 8**). Das Pontic hat die Aufgabe, das Weichgewebe zu stabilisieren und auszuformen. Nach vier Wochen wurde die Teilprothese durch eine Klebebrücke ersetzt (**Abb. 9 und 10**), die ebenfalls, nun bei reduzierter Pontictiefe, das Weichgewebe und die Papillen stützt.

Bei dieser Patientin verblieb die Klebebrücke aus persönlichen Gründen über einen Zeitraum von sechs Monaten in situ. Ein Zeitraum von sechs bis acht

Wochen wäre ausreichend, aber die längere Verweildauer stellt keine Gefährdung dar.

Die Implantation erfolgte flapless unter Berücksichtigung einer adäquaten bukkal-oralen Implantatpositionierung mit Hilfe der Technik von Dr. Claudio Cacaci (**Abb. 11**). Demnach sitzt das Implantat innerhalb der Tangente, welche die Nachbarzähne miteinander verbindet. Da das Weichgewebe bereits ausgeheilt ist, können wir die Implantatschulter so positionieren, dass sie bukkal zwei bis drei Millimeter unterhalb des Weichgewebesaaumes liegt (**Abb. 12**).

Nach dem Inserieren des Implantats entnehmen wir ein Weichgewebetranplantat aus dem Gaumen. Die Tasche für das Weichgewebetranplantat wird mithilfe eines Mikroskalpells unterminierend präpariert (**Abb. 13**) und das Transplantat eingebracht (**Abb. 14**). Das Transplantat wird durch eine Lasso-naht fixiert. Die Einheilung des Implantats erfolgt offen mittels eines Gingivaformers. Als provisorische Versorgung dient die vorher schon eingesetzte Klebebrücke, wobei das Pontic so gekürzt wird, dass es keinen Druck auf das Implantat ausübt.

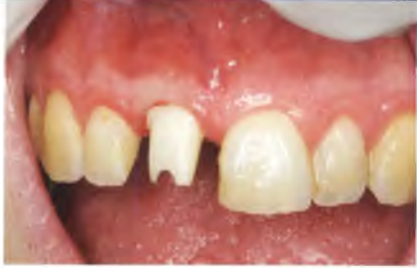

Abb. 23: Einprobe des Keramik-Abutments. Die distale Schulter wurde noch etwas tiefer gelegt.

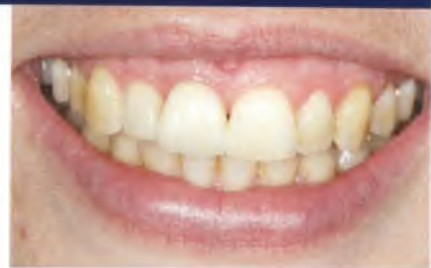
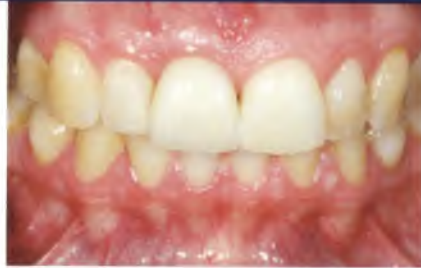
Abb. 24 und 25: Das ästhetische Ergebnis eine Woche nach dem Einsetzen der Vollkeramikkronen.

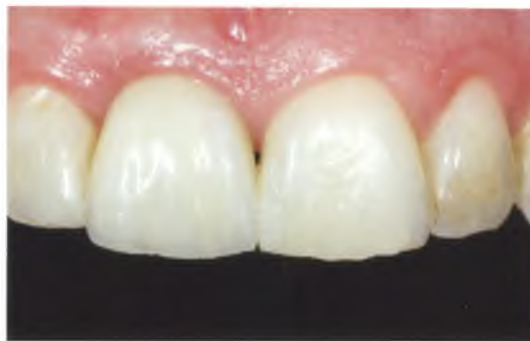
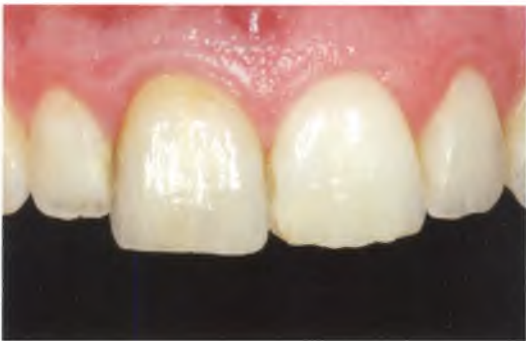
Abb. 26 und 27: Ein Vergleich der Ausgangssituation mit dem Behandlungsergebnis eine Woche nach dem Einsetzen.

Zirka sechs Wochen nach der Implantation wird eine Abformung genommen, um auf dem Modell einen individuellen Gingivaformer herstellen zu können (Abb. 15). Dieser soll das Weichgewebe in labialer Richtung noch besser unterstützen. Diesen Prozess vollziehen wir in zwei Schritten, wie aus **Abbildung 16** ersichtlich ist. In einem ersten Schritt wird ein Gingivaformer hergestellt, der bis zur roten Linie extendiert ist (Abb. 17). Beim Einsetzen zeigt sich durch die temporäre Anämie, wie das Gewebe verdrängt wurde. Zwei Wochen später wird der Gingivaformer in einem zweiten Schritt noch weiter extendiert

(vgl. schwarze Linie in Abb. 15) und eingesetzt (Abb. 18). Diese Extension entspricht in etwa dem Durchtrittsprofil eines natürlichen Zahnes. Als Provisorium kommt weiterhin die Klebebrücke zum Einsatz, um eine frühzeitige Implantatbelastung zu vermeiden. Zwischen dem individuellen Gingivaformer und der Klebebrücke darf keine direkte Verbindung bestehen (Abb. 19).

Mithilfe des individuellen Gingivaformers wurde über eine Silikon-Duplierform ein individueller Abformpfosten hergestellt, um das erarbeitete Durchtrittsprofil auf das Modell übertragen zu

können (Abb. 20 und 21). Das individuelle Keramik-Abutment wird auf dem Modell exakt nach diesen Vorgaben hergestellt (Abb. 22) und im Patientenmund einprobiert (Abb. 23).

Das ästhetische Ergebnis eine Woche nach dem Einsetzen der Vollkeramikkronen zeigen die **Abbildungen 24 und 25**. Die **Abbildungen 26 und 27** zeigen das Resultat im Vergleich zur Ausgangssituation.



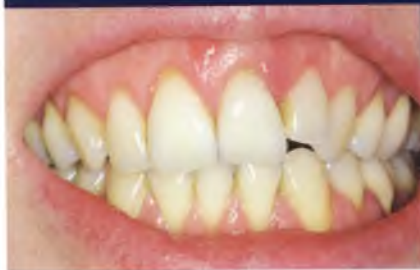

Abb. 28: Ein ästhetisch anspruchsvoller Fall: Die Patientin zeigt beim Aussprechen des „i“-Lautes in maximaler Interkuspitation sehr viel Gingiva.

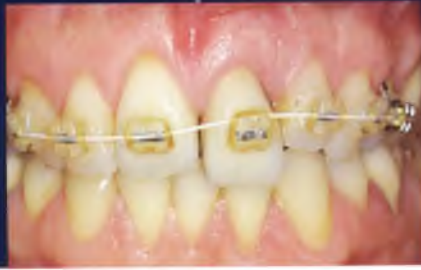

Abb. 29 Ergebnis nach abgeschlossener kieferorthopädischer Vorbehandlung.

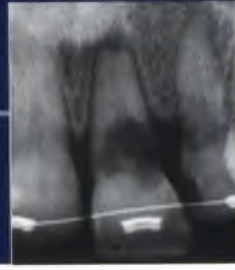


Abb. 30 (Links): Verbreiteter Parodontalspalt. Zahn 21 wurde durch die Forced-Extrusion-Technik zirka 1,5 bis 2 mm extrudiert. Es wurde kein Hartgewebe gewonnen.

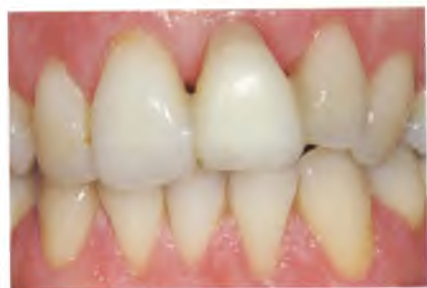

Abb. 31 (Mitte): Situation vor der Freilegung zirka sechs Monate nach der Zahnextraktion und vier Monate nach der Implantation.

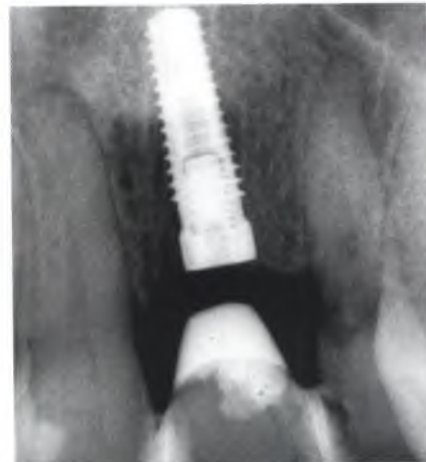

Abb. 32: Als therapeutisches Provisorium diente eine Klebebrücke, in welche die extrahierte natürliche Zahnkrone eingearbeitet wurde. Der Abstand des Ovate Pontic zur Implantatschulter beträgt zirka zwei Millimeter.

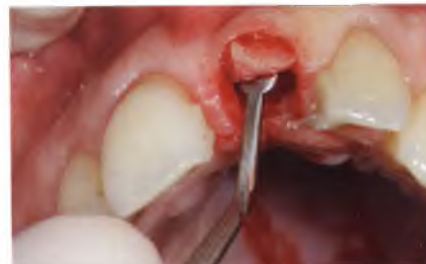

Abb. 33: Freilegung mit einem Mikrorollappen nach hufeisenförmiger Inzision.

## Zweites Fallbeispiel

Das Aussprechen des „i“-Lautes in maximaler Interkuspitation zeigt auch im zweiten Fallbeispiel eine starke Exposition der Gingiva (**Abb. 28**). Wir haben uns deshalb entschlossen, auch in diesem „High Scalloped“-Fall die Forced-Extrusion-Technik über einen Zeitraum von sechs Wochen anzuwenden.

Die **Abbildung 29** zeigt bereits das Ergebnis nach abgeschlossener kieferorthopädischer Vorbehandlung. Man kann sehr gut erkennen, wie weit Zahn 21 im Vergleich zur Ausgangssituation extrudiert wurde und wie viel Gingiva nach kaudal mobilisiert werden konnte. Wir haben in diesem Fall zirka 1,5 bis 2 mm Weichgewebe vertikal gewonnen. Wie man an dem verbreiterten Parodontalspalt erkennen kann (**Abb. 30**), wurde der Zahn 21 durch die Forced-Extrusion-Technik ca. 1,5 bis 2 mm

extrudiert. Es handelt sich um einen reinen Zugewinn an Weichgewebe und nicht um ein Mehr an Hartgewebe approximal zu den Nachbarzähnen. Das ist ein wichtiger Unterschied zur Forced-Extrusion-Technik mit dem Ziel der Knochenvermehrung. Wenn wir Knochen gewinnen wollten, müssten wir nach der kieferorthopädischen Phase die Situation bis zu sechs Monate retinieren. Das war in diesem Fall nicht das Ziel, da der proximale Knochenpeak für die Höhe der Papille unter Zugrundelegung der Tornow'schen Regel ausreichend ausgeprägt war.

**Abbildung 31** zeigt die Situation vor der Freilegung zirka sechs Monate nach der Zahnextraktion und vier Monate nach der Implantation. Als therapeutisches Provisorium diente eine Klebebrücke, in welche die extrahierte natürliche Zahnkrone eingearbeitet wurde.

Die Klebebrücke wurde mit einem Ovate Pontic gestaltet, so dass wir eine ideale Weichgewebstütze erreichen konnten. In **Abbildung 32** kann man sehr gut erkennen, wie weit das Pontic mit Kunststoff extendiert wurde. Der Abstand zur Implantatschulter beträgt zirka zwei Millimeter.

**Abbildung 33** zeigt die Freilegung mit einem Mikrorollappen nach hufeisenförmiger Inzision. Das Gewebe wird entepithelisiert und im Sinne eines klassischen Rollappens nach labial geschwenkt. Gleichzeitig wird der Gingivaformer eingebracht und das leicht modifizierte Provisorium eingesetzt (**Abb. 34**).

Drei Wochen später kann die Abformung für die definitive Versorgung erfolgen (**Abb. 35**). Auch in diesem Fall wurde der Abformpfosten gemäß den Vorgaben vom Provisorium individualisiert. Danach erfolgte laborseitig die

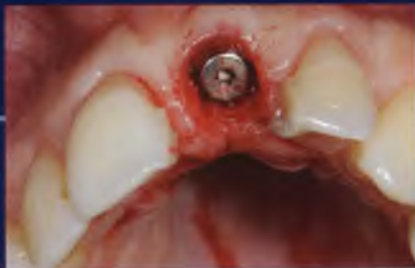

Abb. 34: Eingebachter Gingivaformer.

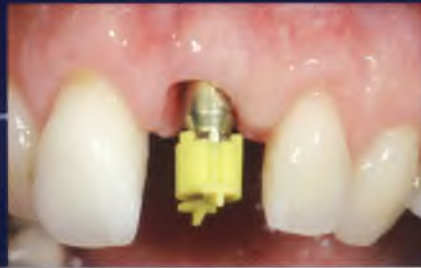

Abb. 35: Abformung für die definitive Versorgung.

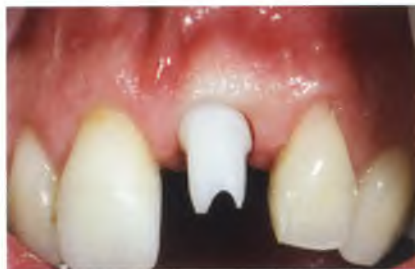

Abb. 36: Einprobe des individuellen Keramik-Abutments.

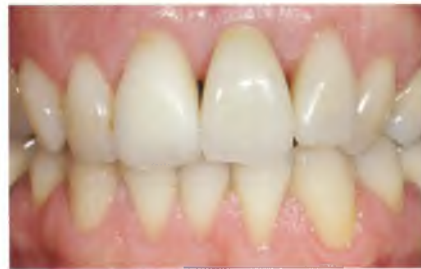

Abb. 37: Vollkeramikkrone in situ.

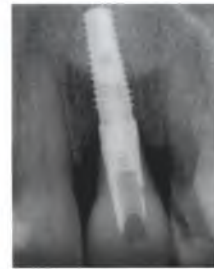

Abb. 38: Das Kontroll-Röntgenbild ein Jahr nach dem Einsetzen dokumentiert die gute knöcherne Integration.

Herstellung eines individuellen Keramik-Abutments (**Abb. 36**) und einer Vollkeramikkrone (**Abb. 37**).

In diesem „High Scalloped“-Fall mit dünner bis durchschnittlich dicker Gingiva konnte ein für die Patientin ästhetisch zufriedenstellendes Ergebnis erzielt werden.

Ein Jahr nach dem Einsetzen wurde ein Kontroll-Röntgenbild angefertigt, das die gute knöcherne Integration dokumentiert (**Abb. 38**).

Die Versorgung ist nun 5,5 Jahre in situ und zeigt sehr stabile Hart- und Weichgewebsverhältnisse (**Abb. 39**). Im Vergleich zum Ergebnis nach Abschluss der Behandlung (**vergl. Abb. 39**) erfreut sich die Patientin heute eines ästhetisch eher verbesserten Erscheinungsbildes.

Eine enge Kommunikation im Team ist für den Erfolg der Behandlung unerlässlich. Für die hervorragende zahn-technische Ausführung der beiden vorgestellten Fälle bedanke ich mich bei ZTM Jürgen Dieterich, Backnang.

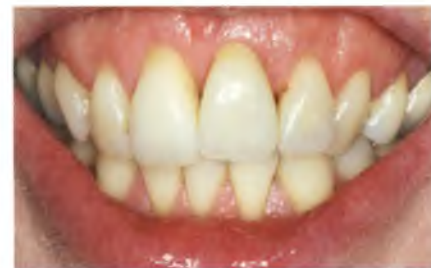

Abb. 39: Im Vergleich zum Ergebnis nach Abschluss der Behandlung (vgl. Abb. 37) erfreut sich die Patientin heute eines ästhetisch eher verbesserten Erscheinungsbildes.



**Horst Dieterich**

Praxis für Zahnheilkunde  
Marktstraße 35  
71364 Winnenden  
Tel.: +49 (0) 7195 3099  
E-Mail: praxis@dieterich-zahnarzt.de

Niedergelassen in Winnenden. Praxissschwerpunkte: Prophylaxe, rekonstruktive Zahnheilkunde und Implantologie. Nationale und internationale Referenten- und Autorentätigkeit. Mitglied im Referententeam der DGZMK/APW. Ernennung zum Spezialisten für Restaurative Zahnmedizin, Ästhetik und Funktion der EDA (European Dental Assoziation). Tätigkeitsschwerpunkt Implantologie, DGI. Dozent der Steinbeis Universität, Masterprogramm MOI.

## Literatur

Dieterich H. Präimplantologische Optimierung von Weichgewebe durch strategischen Einsatz von Provisorien. Teil 1: Abnehmbare Provisorien. teamwork J Cont Dent Educ 2008;11:184-198.

Dieterich H. Präimplantologische Optimierung von Weichgewebe durch strategischen Einsatz von Provisorien. Teil 2: Festsitzende Provisorien. teamwork J Cont Dent Educ 2008;11:348-364.

Kois JC. Altering gingival levels: The restorative connection. Part 1. Biologic variables. J Esthet Dent 1994;6:3-9.

Kois JC. Esthetic extraction site development: The biologic variables. Contemp Esthet Restorative Pract 1998;2:10-17.

Salama H., Salama M. The role of orthodontic extrusive remodelling in the enhancement of soft and hard tissue profiles prior to implant placement: A systematic approach to the management of extraction site defects. Int J Periodontics Restorative Dent 1993;13:312-333.

Ziskind D., Schmidt A., Hirschfeld Z. Forced Eruption technique: Rationale and clinical report. J Prosthet Dent 1998;79:246-248.

Kokich VG., Crabill KE. Managing the patient with missing or malformed maxillary central incisors. Am J Orthod Dentofacial Orthop 2006;129(4Suppl):55-63.