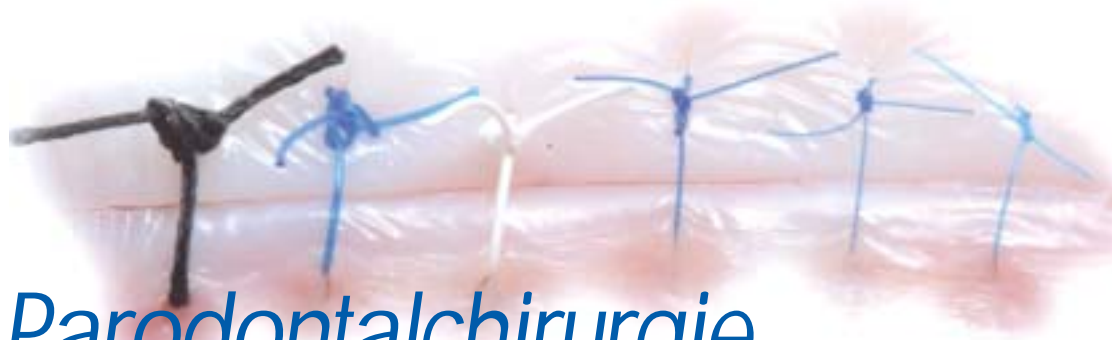



Plastische Parodontalchirurgie

Behandlungstechniken für Weichgewebsdefekte zur funktionellen und ästhetischen Rehabilitation

Die plastische Chirurgie zur Behandlung von Weichgewebsdefekten gehört heute zweifellos zum Behandlungsspektrum ambitionierter Zahnarztpraxen. Deshalb hat Verlag und Redaktion unseren Autoren gebeten in der Basics-Serie einmal grundsätzliche Überlegungen zur minimal invasiven Mikrochirurgie und ihrer Entwicklung im Bereich plastischen Parodontalchirurgie anzustellen. Im ersten Teil seiner Ausführungen geht Horst Dietrich dabei auf die notwendigen apparativen und technischen Ausstattungsdetails ein. Und in sehr eindrucksvoller Weise zeigt und erläutert er chirurgische Ausbildungs- und Trainingsmethoden am Schweinekiefer. Dieser spannende Beitrag wird fortgesetzt.

*Korrespondenz-
adresse*

ZA Horst Dieterich
Marktstr. 35
D - 71364 Winnenden
praxis@dieterich-
zahnarzt.de

Ein Beitrag von Zahnarzt Horst Dieterich, Winnenden

Die Bedeutung einer gesunden, „schönen“ Wirkung der Zähne und des sie umgebenden Zahnfleisches in unserer Gesellschaft ist enorm (Abb. 1).

Für die natürliche, schöne Wirkung eines Gesichts sind verschiedene Regeln beschrieben. Symmetrie der rechten und linken Gesichtshälfte, Parallelität der Verbindungslinie der Pupillen und der Zahnreihen, sowohl Regeln die nach dem „Goldenen Schnitt“ die Gesichtshöhe vertikal einteilen, sind wohl die bekanntesten. Im Bereich des Mundes sind die periorale mimische Muskulatur, respektive die Lippen und die skelettale Orientierung der Kieferbasen verantwortlich, in Harmonie mit den übergeordnet vorgenannten Begriffen, Schönheit zu beschreiben.

Unbestritten ist, dass die Erwartungshaltung der Patienten für konservative, also zahnerhaltende Maßnahmen deutlich gestiegen ist. Patienten erwarten bei einer vernünftigen Kosten-Nutzen



Abb. 1
Schöne Zähne
und gesundes
Zahnfleisch
gewinnen an
Bedeutung

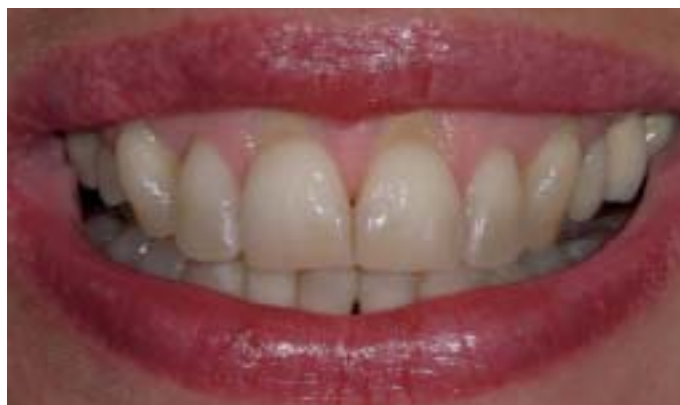

Abb. 2
Gehören zum Reper-
toire eines ambitionier-
ten Praktikers: Behand-
lungstechniken die sich
mit der Heilung oder
Wiederherstellung der
oralen, zahnumgeben-
den Weichgewebe
befassen

Abb. 3
Verschiedene ästhetische
Regionen sind für den
oralen Bereich bestim-
mend. Das Gesicht...

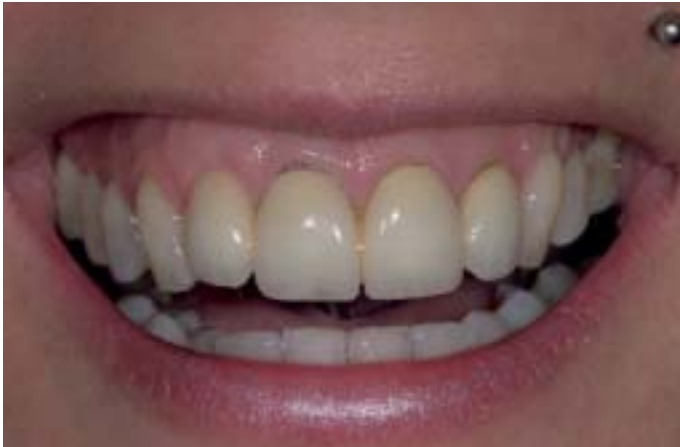

Abb. 4 ...die Zähne und ...

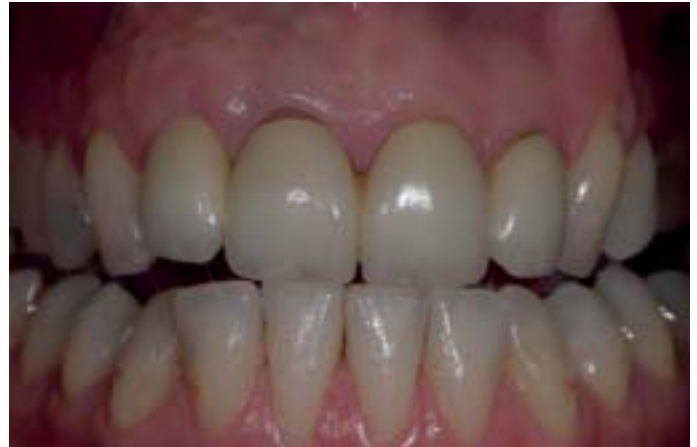

Abb. 5 ...das Zahnfleisch

Relation Ergebnisse, die primär eine lange Lebensdauer versprechen. Dabei sollten die Maßnahmen so minimal invasiv wie möglich darstellbar sein, und einen maximal möglichen, subjektiven Behandlungskomfort bieten, d.h. mindestens „wenig unangenehm“ sein. Diese Forderungen gelten sowohl für Restaurationstechniken am Hartgewebe, wie auch für die verschiedenen chirurgischen Interventionsmöglichkeiten.

Heute gehören Behandlungstechniken in das Repertoire eines niedergelassenen Praktikers, die sich mit der Heilung, oder Wiederherstellung von wie auch immer induzierten Erkrankungen der oralen, zahnumgebenden Weichgewebe befassen (Abb. 2)

Verschiedene ästhetische Regionen, oder Parameter die für den oralen Bereich bestimmend sind, teilen sich in drei Hauptbereiche

- Gesicht (Abb. 3)
- Zähne (Abb. 4)
- Zahnfleisch (Abb. 5)

Diese Einteilung gibt vor, dass bei einer ästhetischen Analyse von außen (extraoral) nach innen (intraoral) verfahren werden soll, aber natürlich sind alle Bereiche voneinander abhängig. Für die Zähne wird eine gleichmäßige, ausgewogene

- Zahnform
 - Position
 - Farbe
- und für das Zahnfleisch eine
- gesunde, entzündungsfreie Gingiva
 - und eine harmonische Gingivakontur vorausgesetzt (Abb. 6)

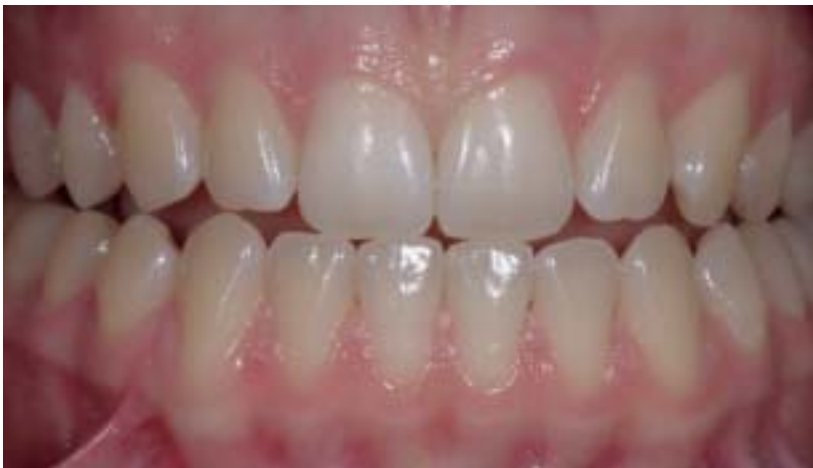

Abb. 6 Für das Zahnfleisch wird eine gesunde, entzündungsfreie Gingiva mit einer harmonischen Kontur vorausgesetzt

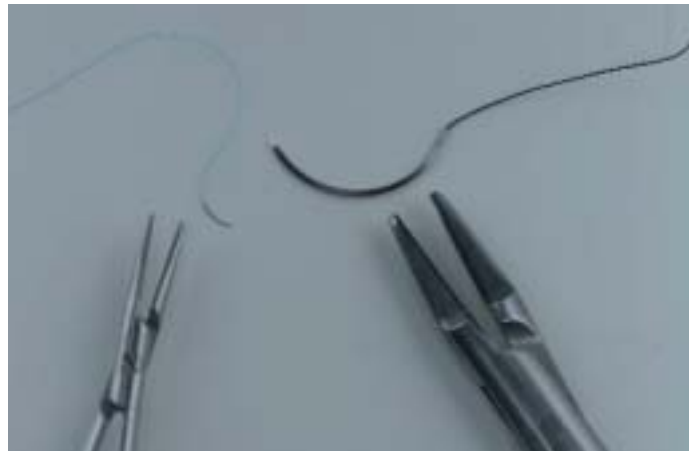
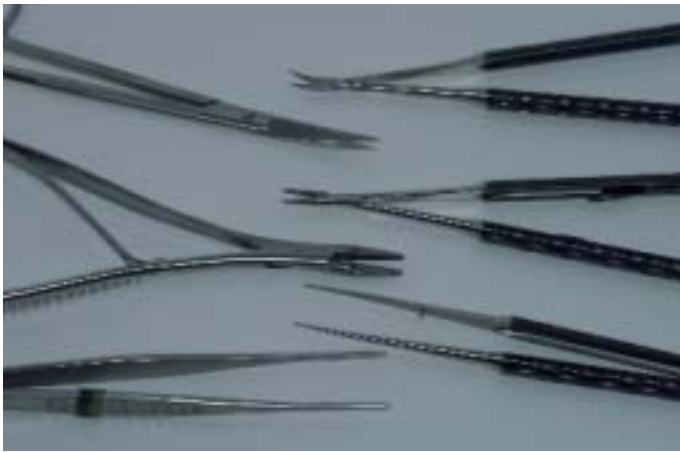
Abb. 7 und 8 Das Instrumentarium in der Mikrochirurgie ist wesentlich graziler als die konventionellen Instrumente

Der nachfolgende Beitrag wird sich mit parodontalchirurgischen Techniken beschäftigen, die Bedeutung der Zähne aber soweit berücksichtigen, wie sie vor allem bei restaurativen Maßnahmen wie Weichgewebsskammaufbautechniken zwingend ist.

Der Beitrag gliedert sich in

- Grundsätzliche Überlegungen zur minimal invasiven Mikrochirurgie und ihrer Entwicklung im Bereich plastische Parodontalchirurgie
- Notwendige apparative und technische Ausstattungsdetails wie Instrumente, Nahtmaterial, Vergrößerung
- Chirurgische Ausbildungs- und Trainingsmodelle, wie Weichgewebe simulierende, silikonergänzte Gips- oder Kunststoffmodelle, Kofferdamplattformen und vor allem Tierkadaver, respektive Schweinekiefer

Und in einem weiteren Teil wird auf folgende Themen eingegangen:

- Indikationen und wissenschaftliche Klassifikationen von Weichgewebdefekten
- Praktische chirurgische Behandlungslösungen von verschiedenen Defektsituationen
- Ergänzende prothetische Interventionen, vor allem mittels formoptimierter Langzeitprovisorien

Grundsätzliche Überlegungen: Mikrochirurgie versus Makrochirurgie

Durch die routinemäßige Anwendung von Vergrößerungshilfen wie Lupenbrillen und Operationsmikroskopen, haben sich unsere Operationstechniken – zum Nutzen unserer Patienten – immer weiter verfeinert. Daraus ergab sich auch eine enorme Entwicklung im Bereich der Instrumente und der Nahtmaterialien hin zu feineren, deutlich grazileren, gegeben.

Grundlegende Unterschiede zwischen konventionellen zahnärztlich chirurgischen und minimalin-

vasiven mikrochirurgischen Eingriffen haben sich in den letzten Jahren abzeichnet. Sicher ist ein schonendes Vorgehen auch mit konventionellen Techniken und Instrumenten möglich, die Steigerung die durch mikroinvasive Techniken darstellbar ist, sind jedoch deutlich. Die Anwendung mikrochirurgischer Techniken optimiert den Heilungsverlauf und damit das erreichbare Behandlungsergebnis vor allem in ästhetischer Hinsicht. Der postoperative Patientenkomfort wird durch die verminderte Traumatisierung der Gewebe während des Eingriffs deutlich erhöht. Weniger Wundschmerz, weniger Schwellung und ein schnellerer Heilungsverlauf sind im Sinne unserer Patienten anzustreben.

Heilung „per primum“ ist durch eine genaue Darstellung der Schnittführung, eine schonende Behandlung der Gewebe und der anschließenden exakten und spannungsfreien Adaptation der Wundränder, der atraumatische Fixierung mit kleinen, scharf schneidenden Nadeln und biologisch inerten, monofilen Nahtmaterialien möglich.

Das für die Mikrochirurgie verwendete Instrumentarium und die Nadel-Faden Kombinationen sind wesentlich graziler als die konventionellen Instrumente (Abb. 7 und 8). Auch der Instrumentenhaltegriff unterscheidet sich deutlich. Konventionelle Instrumente werden je nach Bauart im Palmgriff oder Scherenhaltegriff gefasst. Die mikrochirurgischen eher wie ein Stift mit den Fingerspitzen; das Instrumentenende lagert drucklos zwischen Daumen und Zeigefingerwurzel. Ein ganz wesentlicher Unterschied ist, daß die Nadelhalter mit deutlich reduziertem, „gefühlvollem“ Kraftaufwand gehalten werden, und mit viel weniger Druck einrasten. Die Griffe der Mikro-Instrumente, vom Skalpellhalter bis zur Pinzette sollen rund sein. Dadurch ist eine einfache Drehbewegung der Instrumentenspitze in den Fingern möglich. Der Einstich und das Durchgleiten durch das Gewebe mit den schnei-

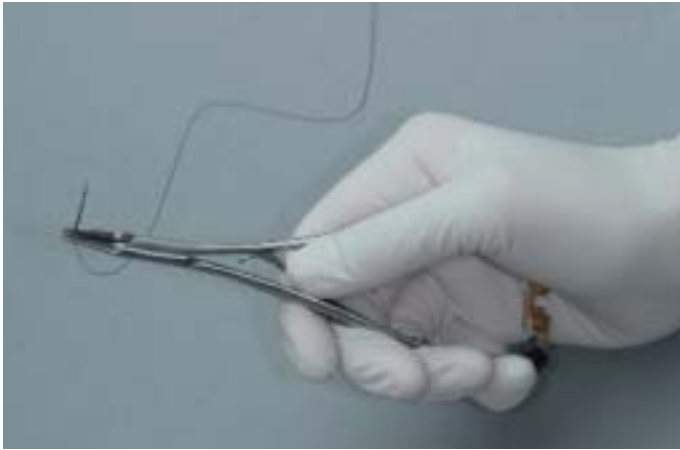

Abb. 9 Konventionelle Instrumente im Palmgriff oder Scherenhaltegriff gefasst

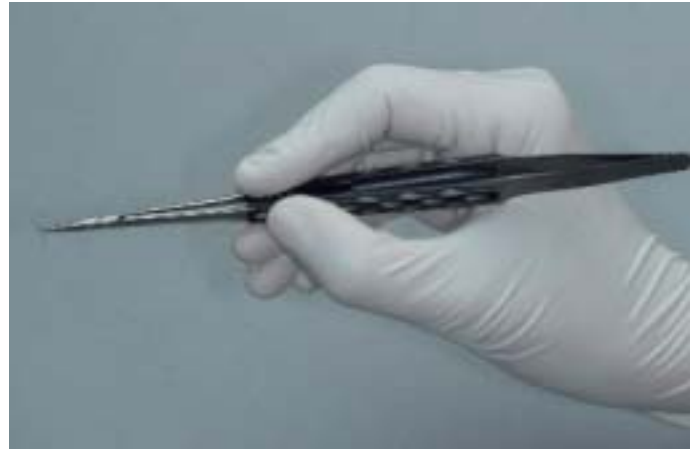

Abb. 10 Die mikrochirurgischen Instrumente gleichem einem Stift. Die Griffe sollen rund sein. Dadurch ist eine einfache Drehbewegung möglich.

denden Nadeln vollzieht sich bei einer Drehbewegung im Radius der Nadelkrümmung. Dabei ist die Drehung mit den Fingerspitzen besser kontrollierbar, als die Drehung aus dem Handgelenk mit konventionellen Nadelhaltern (Abb. 9 und 10). Dasselbe gilt für Skalpellgriffe und Raspatorien.

Es gilt:
Zahnärztliche Mikrochirurgie ist
„Fingerspitzenchirurgie“.

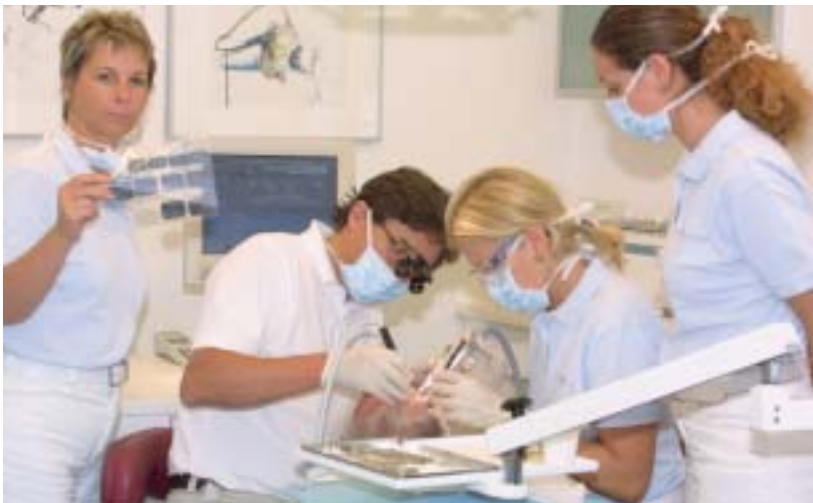

Abb. 11 Die allgemeine Praxissituation muss so organisiert sein, dass genügend Zeit für die Eingriffe eingeplant wird.

Körperliche und psychische Voraussetzungen für den mikrochirurgisch tätigen Zahnarzt

Hürzeler definierte das bereits 1997 so: Das Erlernen der mikrochirurgischen Technik verlangt Offenheit und die Bereitschaft sich von bisherigen Techniken zu lösen. Gewisse Vorgehensweisen, die bei der makrochirurgischen Technik Standard waren, müssen außer acht gelassen werden. Ein wichtiger Gesichtspunkt beim Arbeiten unter starker Vergrößerung, ist das Vermeiden des Auftretens eines Handtremors, man sollte nicht zittern!

Wichtige Voraussetzungen, um das zu beeinflussen sind:
Wenig Schlaf hat einen negativen Einfluß auf die Konzentrationsfähigkeit.

- ❑ Physische Belastung der oberen Körperhälfte 24 Stunden pre operationem vermeiden (Sport).
- ❑ Rauchen steigert den Handtremor für ca. 30 Minuten. Verzicht auf Zigarettenpause!
- ❑ Koffein steigert ebenfalls den physiologischen Basistremor.
- ❑ Abgespanntheit und Nervosität haben einen negativen Effekt auf den physiologischen Tremor.

Ein zusätzlicher Hinweis aus meinem Alltag (Abb. 11): Die allgemeine Praxissituation muss so organisiert sein, dass genügend Zeit für die Eingriffe eingeplant wird. Hochkonzentriertes Arbeiten mit Lupenbrillen oder Mikroskopen, feinsten Instrumenten und Materialien, lässt sich nur bei genauem Zeitmanagement in die hektische Betriebsamkeit einer frequentierten Praxis integrieren.

Es sieht also so aus, als ob die plastische parodontale Mikrochirurgie etwas für Asketen ist. Dem ist nicht ganz so. Diese körperlichen und psychischen Voraussetzungen gelten sicher für das konsequente und zeitlich ausgedehnte Arbeiten mit Hilfe eines Operationsmikroskops. Für die allermeisten Eingriffe, die in diesem Bereich anfallen, reicht jedoch eine Lupenbrille von 2 bis 4facher Vergrößerung völlig aus. Das OP Mikroskop wird nur für sehr delikate Bereiche herangezogen und damit auch die mönchisch strengen Regeln etwas relativiert. Allerdings gilt doch: Ohne ausreichendes Training an Tier- oder Silikonmodellen und umsichtiger Diagnostik und Behandlungsplanung wird man leicht scheitern.

Zusammenfassung der Grundbedingungen

- Vergrößerung, Lupenbrille und ggf. Mikroskop
- geeignete Instrumente
- geeignetes Nahtmaterial
- Handwerkliches Können, Ausbildung und Training „are the skills of the surgeon“ (Abb.12).



Abb. 12
Handwerkliches Können,
Ausbildung und Training
„are the skills of
the surgeon“

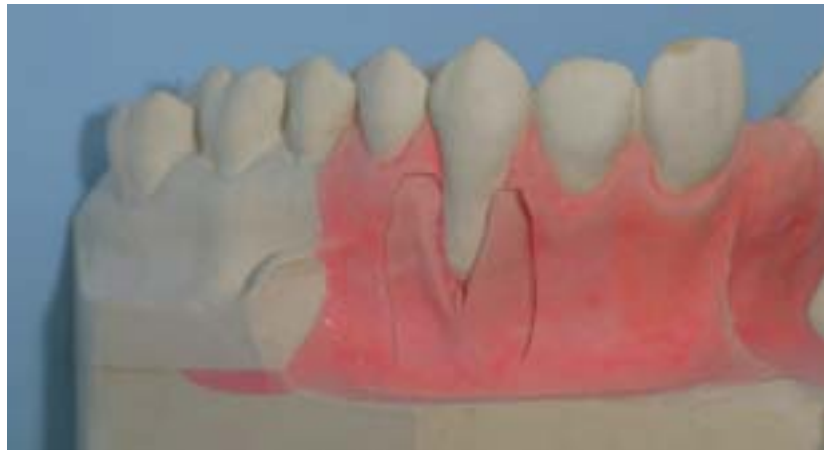Trainingsmöglichkeiten

Die handwerklichen zwei Basisbereiche der plastischen Parochirurgie sind:

- die Schnittführung und Präparation der Weichgewebe
- die Naht- Knüpf-Technik

Dafür haben wir grundsätzlich drei verschiedene Übungsmedien,

- Modelle mit Silikonweichgewebsimitation (Abb. 13)
- Kofferdam,
- und Tierkadaver



Bei entsprechenden Übungsmodellen findet man immer noch schwer Materialien, welche die Eigenschaften der delikaten, fragilen Gingiva simulieren können. Wir arbeiten in aller Regel mit gesplitteten Lappendesigns, und gerade die lassen sich an Modellen schwer simulieren. Entsprechende Modelle gibt es etwa von FRASACO®

Zum ersten Einüben der Nahttechniken, oder zum Kennenlernen des Handlings und der Knüpfeseigenschaften eines neuen Nahtmaterials kann man am einfachsten dünnen Kofferdam verwenden, der aufgeklebt auf Pappkarton einfach nutzbar ist. Knotenknüpfetechniken mit mikrochirurgischem oder auch konventionellem Instrumentarium lassen sich an diesem einfachen Übungsmodell excellent üben. Dazu wird ein Kofferdambogen mit Tesa auf Karton aufgeklebt. Ungefähr im Zentrum des Bogens werden drei gerade, parallel verlaufende, zirka 4 Zentimeter lange Schnitte im Abstand von jeweils zirka 0,5 Zentimetern gesetzt (Abb. 14 a). Vernäht wird der mittlere Schnitt. Ziel der Übung ist es, eine genaue Positionierung der Einstichpunkte zu erreichen (gleichmäßige „bites“) und vor allem den Zug auf die Lappen zu kontrollieren. Ist die Naht, respektive der Knoten festgesetzt, dürfen die beiden äußeren Schnitte nicht auseinanderklaffen (Abb. 14 b). Für minimal invasive Chirurgie hat die Fa. Braun Dexon ähnliche Kofferdam Trainings-schablonen in ihrem Angebot .



Abb. 13
Übungsmedien für die
plastischen Parochirurgie
sind Modelle mit Silikon-
weichgewebsimitation
...



Abb. 14 a und b
... Kofferdam...

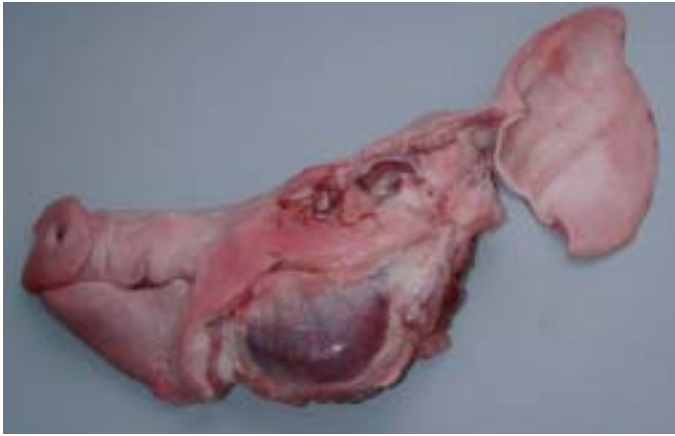

Abb. 15 ...und Tierkadaver

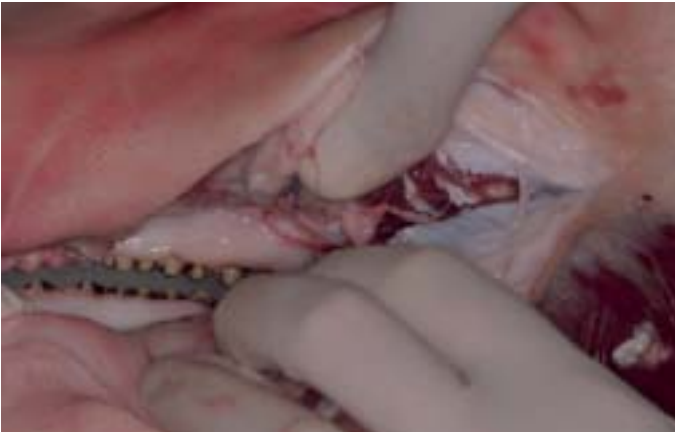

Abb. 16 Für die Lieferanten ist es am einfachsten einen längs halbierten kompletten Schweinekopf zu liefern

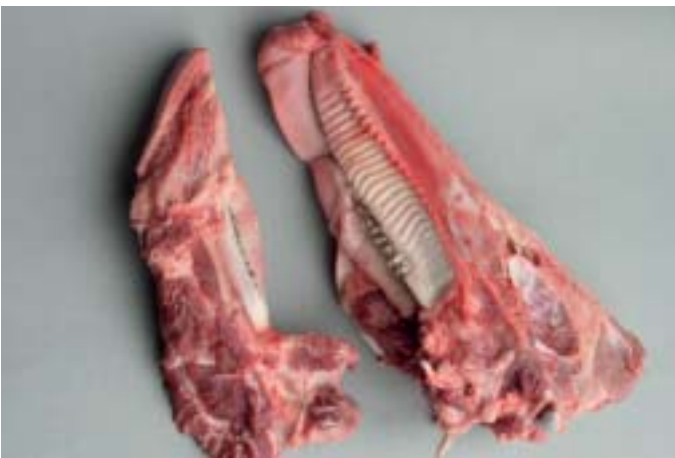

Abb. 17 Besser ist es den Schlachthof genau zu instruieren, wie der Kopf im Sinne unserer Übungen zu zerteilen ist

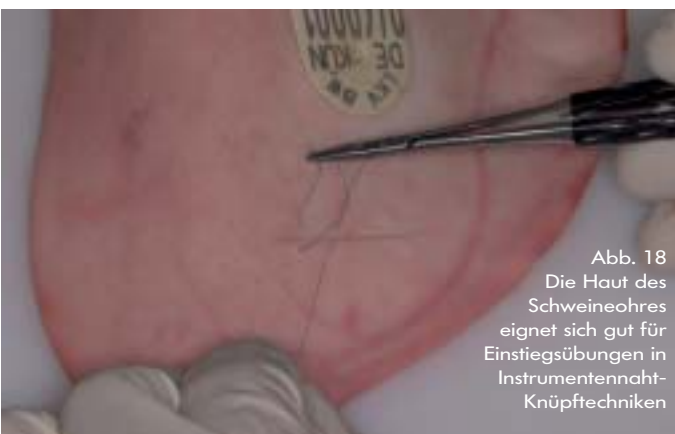


Abb. 18 Die Haut des Schweineohres eignet sich gut für Einstiegsübungen in Instrumentennaht-Knüpftchniken

Trainingsmöglichkeiten an Tierkadavern

Eine ideale Trainingsmöglichkeit bieten Schweineköpfe (Abb. 15). Jedoch lässt sich eine gewisse Scheu beobachten, an diesen Kadavern zu üben. Für Anfänger die keine Erfahrung mit den graziilen Instrumenten, den Nahtmaterialien, deren Handling und einem entsprechenden Lappendesign haben, ist diese Trainingsvariante aus meiner Sicht jedoch absolut ideal.

Für erfahrene Kollegen ist die Einübung der immer komplexer werdenden Tunnelierungstechniken (mit oder ohne zusätzlichem Einbringen von Transplantatmaterial) und vor allem deren Fixierung mit Umschlingungsnähten zu empfehlen. Meine persönliche Meinung: Das erste „Ofer“ für neue chirurgische Behandlungsverfahren sollte nicht einer unserer Patienten sein. Daher empfehle ich den inneren „Schweinehund“ zu überwinden und sich für das Training am Schwein zu entscheiden.

Zum Procedere: Der Schweinekopf muß natürlich entsprechend aufbereitet werden. Die Köpfe müssen frisch (nicht gekocht!) sein und dürfen auch nicht schon einmal eingefroren gewesen sein. Es ist wichtig sich mit einem interessierten Metzger oder Schlachthof in Verbindung zu setzen. Für die Lieferanten ist es am einfachsten einen längs halbierten kompletten Schweinekopf zu liefern. Dabei wird die Situation, die wir hinsichtlich des Zugangs intraoral am Patienten vorfinden, einigermaßen ähnlich schwierig dargestellt, aber das ist für Grundübungen nicht relevant (Abb. 16)

Der Schlachthof kann also genau instruiert werden, wie der Kopf zu zerteilen ist (Abb. 17):

- ☐ Es soll Ober und Unterkiefer getrennt werden. Dabei soll der Knochenanteil des aufsteigenden Astes nicht einfach durchgesägt, sondern ganz bis zum Gelenk abpräpariert werden.
- ☐ Die Schwarte, das Muskelfleisch im Backenbereich und die Schnauze sollen entfernt werden.
- ☐ Das Weichgewebe (Mukosa), die Schleimhaut sowie die Haut der Innen- und Außenseite der Backe sollte im beweglichen Bereich zirka 2 bis 3 Zentimeter erhalten bleiben.

Am Schweineohr können sowohl eine einfache Präparation der oberen Hautschicht, als auch die Basis-Nahttechniken trainiert werden. Die Haut des Ohres eignet sich gut für Einstiegsübungen in Instrumentennaht-Knüpftchniken, sowohl mit konventionellen Instrumenten als auch – bei dünner Präparation – schon für feinere Nadel-Fadenkombinationen (Abb. 18).

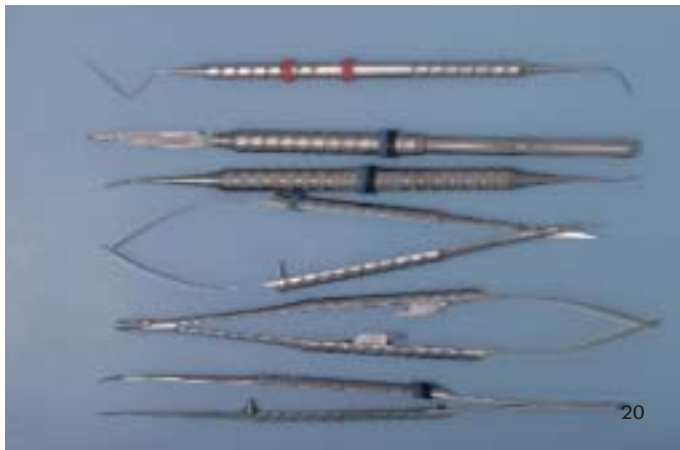
Am Schweinekiefer können komplizierte Lappenpräparationen fast „lebensecht“ nachgestellt werden. Die Rigidität der fragilen Mukosastrukturen entspricht weitgehend der des Menschen. (Abb. 19).

Im weiteren Ablauf werden einige elementare Übungen vorgestellt. Diese sind:

- ❑ **Nahtübungen** am Ohr und - für Fortgeschrittene - am lingualem UK; Übergang zwischen attached Gingiva und Mukosa.
- ❑ **Freie Schleimhauttransplantate** (FST)
- ❑ **Weichgewebs-Rezessionen** werden an den hinteren Molaren mit dem Messer künstlich angelegt und dann mit verschiedenen Techniken gedeckt.
- ❑ **Kammaufbauten** sind in den Lücken zwischen dem Eckzahn und Prämolaren simulierbar
- ❑ **Entnahme von Bindegewebe** am weichen Gaumen zu Augmentationszwecken

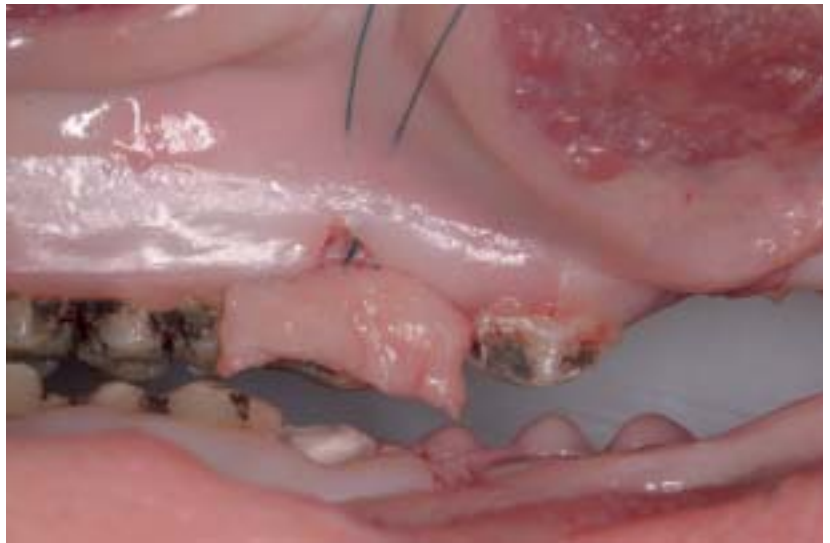

Abb. 19 Am Schweinekiefer können komplizierte Lappenpräparationen fast „lebensecht“ nachgestellt werden.



20



21

Die Instrumente

Mikrochirurgische, zahnärztliche Instrumente werden als Sets von allen namhaften Herstellern angeboten (Abb. 20). Sie sind oft nach den Kollegen benannt, die sie für sich und ihre Arbeitsweise entwickelt haben. Für unseren Zweck eignen sich weitgehend alle, oft sind die Sets aber etwas zu umfangreich bestückt. Ich arbeite gerne mit den Instrumenten von Mammadent (ADS) die von den Münchner Kollegen Wachtel, Hürzeler und Zuhr entwickelt wurden, oder mit Instrumentensets von Stoma, an deren Zusammenstellung und Entwicklung die Kollegen Iglhaut und Allen beteiligt waren.

Mirochirurgisches Basis Set:

- ❑ Mikronadelhalter: Castrovijeo Typ kann gerade oder leicht abgewinkelt sein
- ❑ Mikroschere, s.o.
- ❑ Chirurgische und/oder anatomische Mikropinzetten (nach Vorliebe)
- ❑ miniaturisiertes Buser Raspatorium
- ❑ Mammadent Mikro 028 Papillenelevator

Erweitere Sets:

- ❑ Mammadent Tunneling Knifes No. 1 und 2
- ❑ Tunnelierungs Set nach Allen / Iglhaut

Skalpellklingen (Abb. 21)

- ❑ 15 HU-Friedy / Swann Morton
- ❑ 15c Swann Morton
- ❑ SM 67 Swann Morton
- ❑ SM69 Beaver Tail Swann Morton
- ❑ Mikro Blade SRKeydent

Abb. 20 Mikrochirurgische, zahnärztliche Instrumentensets werden von allen namhaften Herstellern angeboten

Abb. 21 Die von mir verwendeten Skalpellklingen

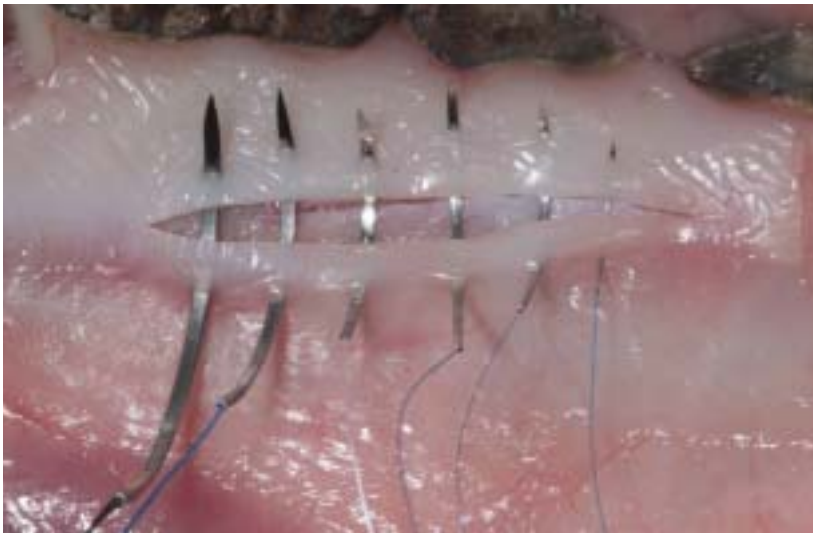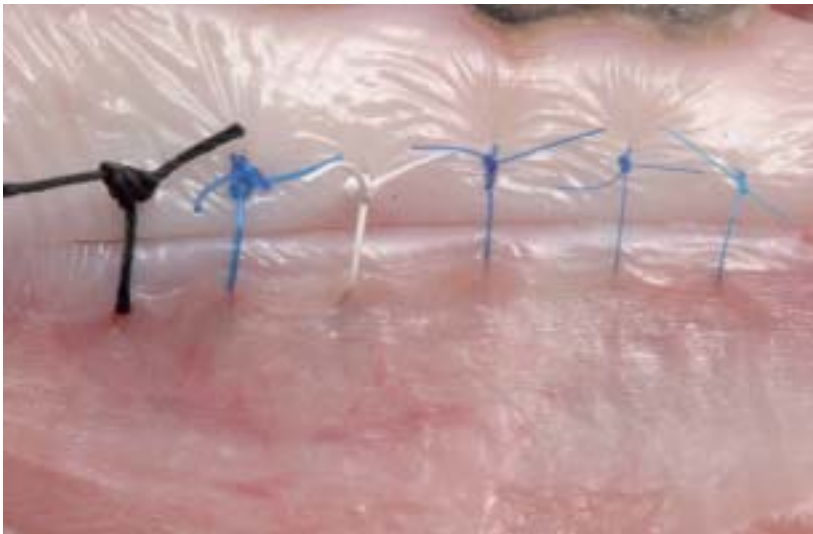


Abb. 22 und 23
Nadel-Faden-
kombinationen von
links nach rechts:
3-0 Seide mit C-7 Nadel,
4-0 Premilene
mit DSM 19 Nadel,
CV-6 GoreTex
mit RT-13 Nadel,
5-0 Seralene
mit DS 15 Nadel,
6-0 Seralene
mit DS 12 Nadel,
6-0 Prolene
mit P-6 Nadel.

Diese beiden Nadelgrößen reichen für praktisch alle gängigen OP-Techniken aus. Sollte eine delikate Papillennaht mit 7-0 Material notwendig sein, kommt ganz selten eine HS_18 Nadel zum Einsatz. Ich benutze weiterhin Gore Tex Nahtmaterial CV 6 mit der Nadel RT 13 für Fixationsnähte und den Verschluss der palatinalen Entnahmestelle von Bindegewebe. Gore Material lässt wohl eine gewisse Keimbeseidlung zu, hat aber durch überlegen gute Knüpfeigenschaften, vor allem bei Anwendung von „gleitenden“ Knoten durchaus seine Berechtigung.

Nahtmaterial:

Verwendet werden atraumatische Nadel-Faden Kombinationen. Das Standardnahtmaterial für die plastische PA-Chirurgie besteht aus monofilen Polypropylenen. Dieses Material ist nicht resorbierbar, monofil bedeutet, dass kaum eine „Docht Wirkung“, dh. ein Eindringen durch mehrere verflochtene Fadenlagen für Bakterien ins Gewebe möglich ist. Die Wundränder sollten nicht durch diese spezielle Eigenschaft der klassischen Materialien und ihre Eigenschaften wie Seide oder Catgut infiziert werden können.

Von mir favorisierten Materialien:

- Seralene 6-0
 - Seralene 7-0
- beide mit den Nadelgrößen DS-12 und DS-15 (ADS)
- oder Trofilene, gleiche Nadelbezeichnung, (STOMA)

Beide Materialien sind vom Handling her sehr angenehm, leicht knüpfbar, die Nadeln sind scharf schneidend und gehen dadurch sehr gut durchs Gewebe (Abb. 22 und 23). Alle gezeigten Nadeln sind scharf schneidende „reverse cutting“ Nadeln. Nadel-Faden Kombinationen von links nach rechts:

- 3-0 Seide mit C-7 Nadel
- 4-0 Premilene mit DSM 19 Nadel
- CV-6 GoreTex mit RT-13 Nadel
- 5-0 Seralene mit DS 15 Nadel
- 6-0 Seralene mit DS 12 Nadel
- 6-0 Prolene mit P-6 Nadel

Die beiden erstgenannten Nadeln haben kaum mehr eine Berechtigung für unseren Einsatzzweck. Man sieht genau die Größe des Einstichdefekts durch den großen Nadelquerschnitt. Eine Perforation, oder ein Einreißen der Wundränder ist damit leicht möglich. Der 4-0 Premilene ist per se durch seine Steifigkeit eine Plage für die Patienten, seine Fadenenden wirken wie spitze Nadeln.

*Praktische Übungsbeispiele
am Schweinekadaver*

Widmen wir uns der Praxis. Anhand von sechs praktischen Übungen am Schweinekadaver möchte ich dem interessierten Kollegen eine wichtige chirurgische Übungen veranschaulichen.

*Übung 1:
Präparation und Nahtübung*

Die Übung erfolgt am Schweineohr. Geübt werden Einzelknopfnähte mit verschiedenen Nadel- Fadenkombinationen. Die Haut am Schweineohr ist einfach zu präparieren und zu vernähen. Ideal als Einstiegsübung für die Instrumentennaht, ob konventionell oder mikrochirurgisch. Der Schnitt geht senkrecht bis auf den Ohrknorpel, dann wird nur mit dem Skal

pell die Unterminierung der Haut vorgenommen. Die Schnittlänge beträgt 4-5 Zentimeter. Unterminiert wird beidseits jeweils 1 Zentimeter. Man sollte auf genaue, gleichmässige Abstände der Einstiche von den Wundrändern achten. Die Knoten sind alle auf die gleiche Seite zu legen (Abb. 24 bis 31).

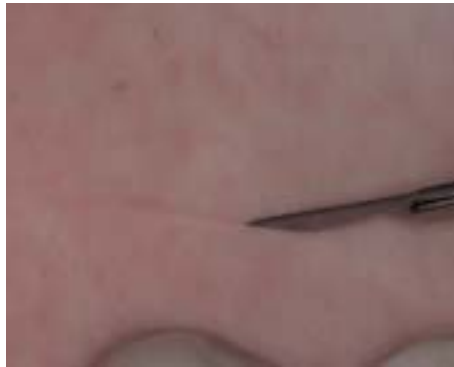

Abb. 24 Übung 1: Präparation und Nahtübung durchgeführt am Schweineohr. Schnitt senkrecht zur Oberfläche bis zum Knorpel

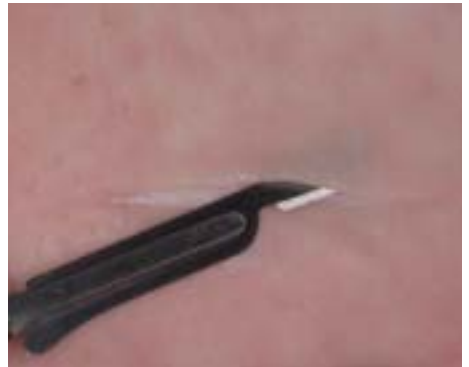

Abb. 25 : Mit der Skalpellklinge unterminieren.

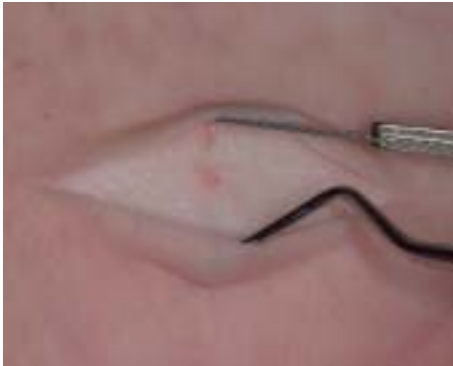

Abb. 26 : Beidseits ca 8-10 mm

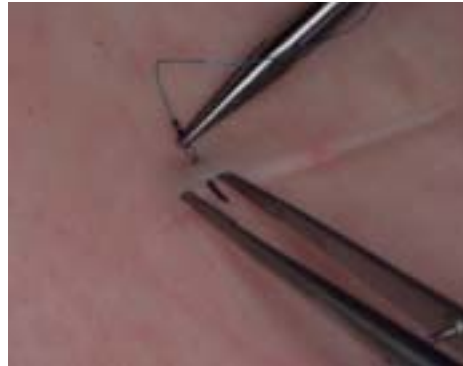

Abb. 27 Einzelknopfnah. Lappen nicht mit der Pinzette fassen sondern anheben und mit der Pinnettenspitze eine „Brücke“ bilden, durch die durchgestochen wird. Achtung: Der Einstich ist eine Drehbewegung

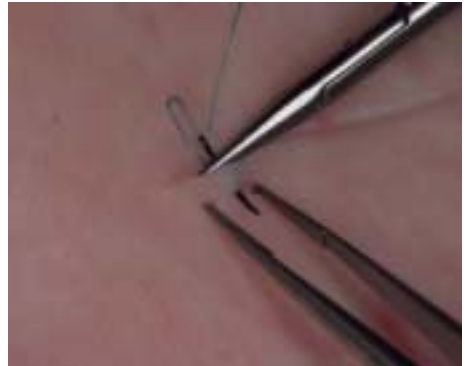


Abb. 28 Durchführen der Nadel durch den zweiten Lappenteil. Auch hier fasst die Pinzette nicht, sondern unterstützt nur. Das ist ein wichtiges Prinzip: Mit der Pinzette sowenig wie möglich zu „fassen“ sondern nur unterstützen.

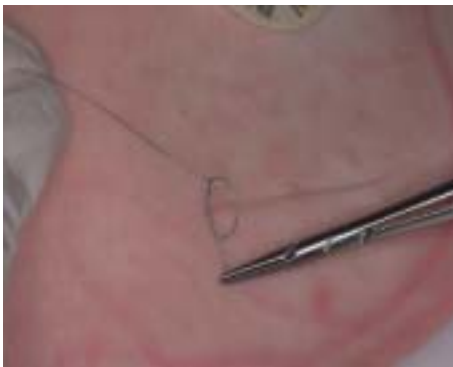

Abb. 29 Der erste chirurgische Knoten, 3x geschlungen

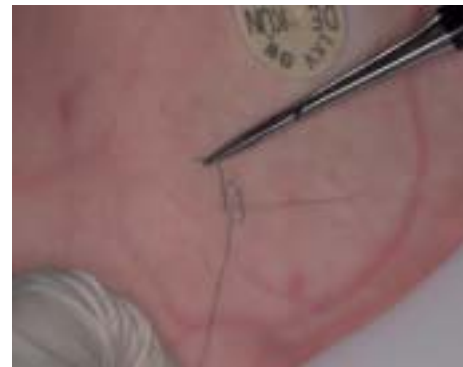

Abb. 30 Der Sicherungsknoten wird dagegen gelegt; 1x

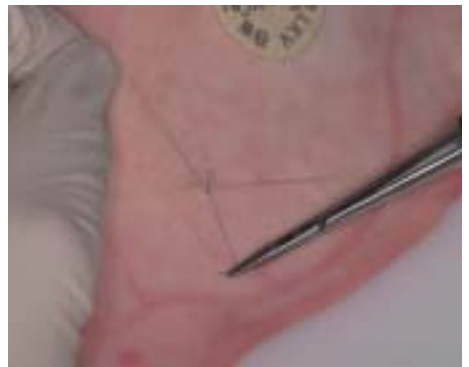


Abb. 31 Ein dritter einfacher Knoten sichert die Naht endgültig

Übung 2: Präparation und Nahtübung

Diese Übung wird an der Schweinebacke durchgeführt. Die Haut der Backe ist schwieriger zu präparieren als die des Ohres. Hier kann gezielt nur die oberflächliche Epidermisschicht präpariert werden, bestenfalls mit einem gewissen Unterhautanteil. Wird dicker präpariert, kann schwerlich mit feinen

Nadeln genäht werden. Also: dünn präparieren! Die Schnittlänge ist auch hier 4 bis 5 Zentimeter, unterminiert wird zirka 1 Zentimeter beidseits. Wir üben eine horizontale Matrazennaht als Haltenaht, mit darübergelegter fortlaufender Naht als Fixationsnaht (Abb. 32 bis 37).

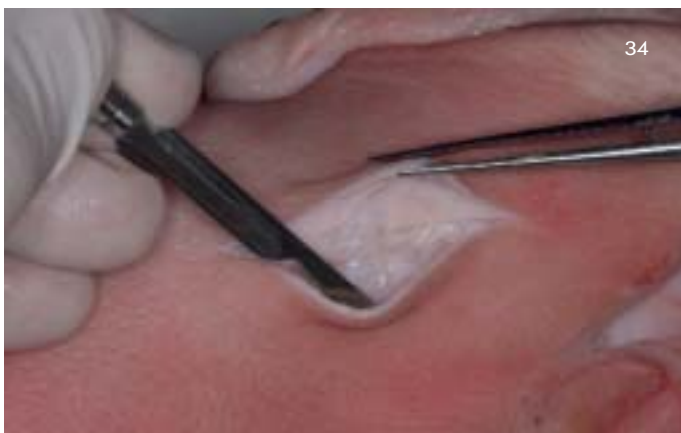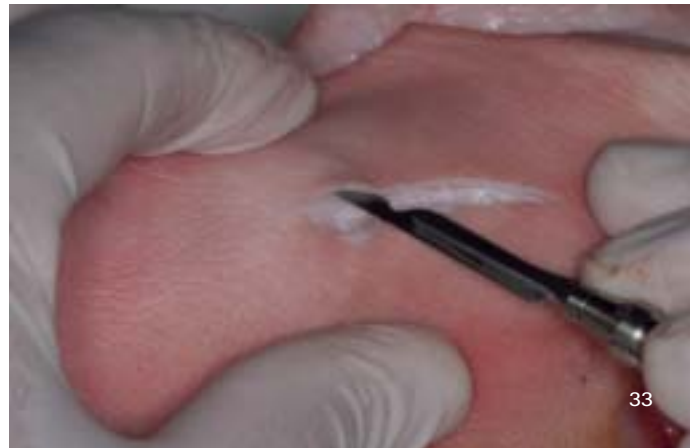
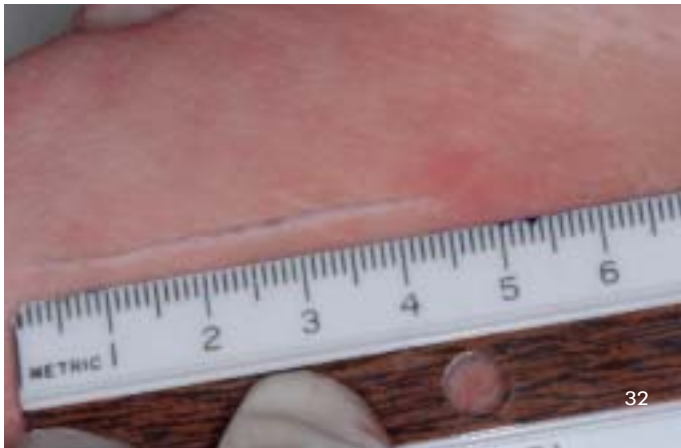


Abb. 32 bis 34 Übung 2: Präparation und Nahtübung durchgeführt an der Schweinebacke. Schnitt wie beim Ohr. Zuerst senkrecht, dann mit der Klinge unterminieren. Mit den Fingern die Haut abspannen.

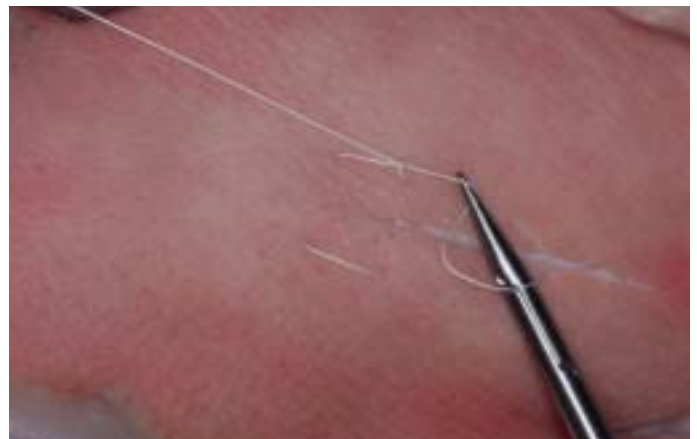

Abb. 35 Erste horizontale Matrazennaht wird fixiert. Nadelführung: Erster Einstich wie bei der Einzelknopfnah hinten (oben) links. Zweiter Einstich unten rechts, kommt oben rechts wieder raus, hier wird geknüpft. Die Matrazennaht ist eine sehr stabile Naht, bringt die Wundränder zusammen, und stellt sie etwas auf.

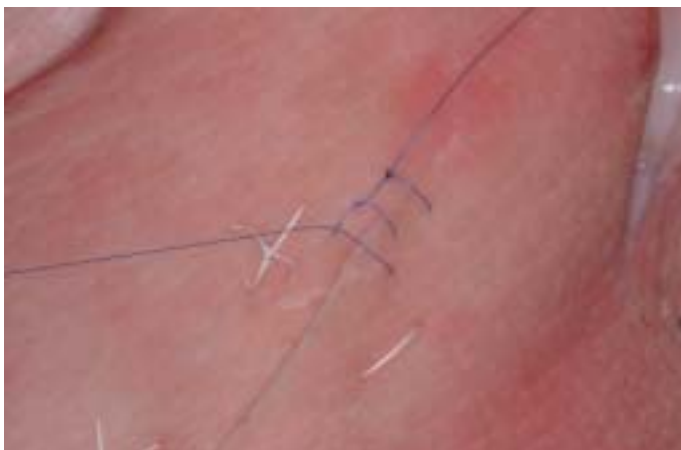

Abb. 36 Fortlaufende Naht beginnt mit einer festgeknüpften Einzelknopfnah. Die Nadel wird durch eine aufgestellte Fadenschlinge gegriffen.

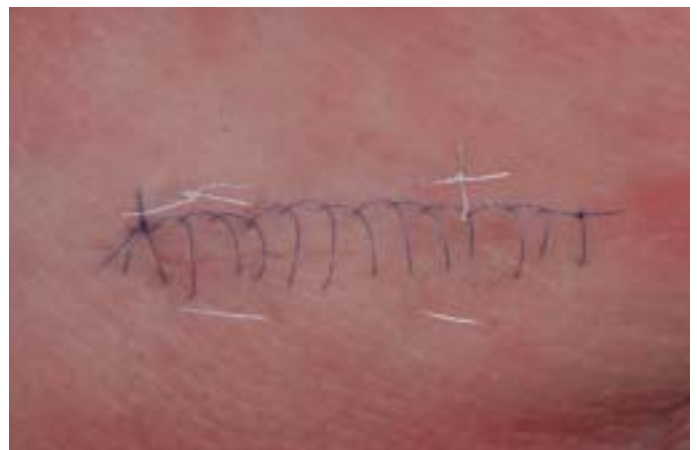

Abb. 37 Schlußendlich Fixierung durch Greifen des nicht durchgeschlungenen Fadenendes und Schlußknoten

Übung 3: Präparation und Nahtübung

Die nächste Nahtübung wird am Unterkiefer innen, an der Mukosagrenze durchgeführt. Einzelknopfnähte sind wesentlich schwieriger, da jetzt die empfindliche Mukosa vernäht wird. Schon das Präparieren nach kaudal ist heikel, eine Perforation soll ver-

mieden werden. Die Skalpellklinge ist innerhalb des delikaten Gewebes deutlich sichtbar.

Hier wird offensichtlich, daß mit den großen Nadeln kaum eine echte Chance besteht das Weichgewebe nicht einzureißen. Dies ist eine exzellente Übung für die „ganz kleinen“ Nadeln. (Abb. 38 und 39)

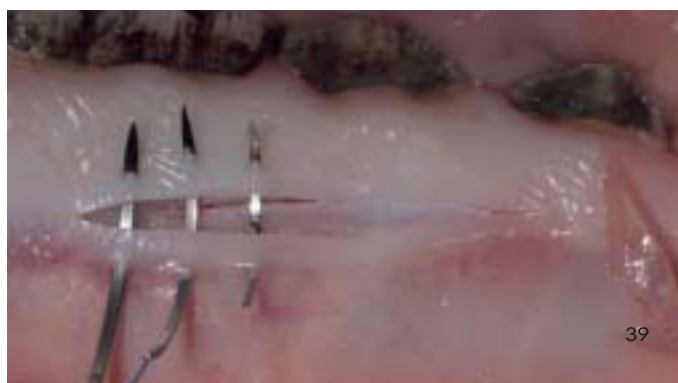
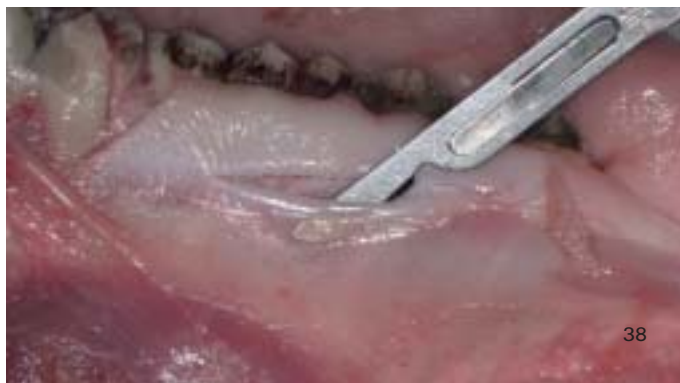
Abb. 38 und 39 Übung 3: Präparation und Nahtübung. Unterkiefer innen / Mukosagrenze. Jetzt wird empfindliche Mukosa vernäht. Eine Perforation soll vermieden werden. Die Skalpellklinge ist innerhalb des delikaten Gewebes deutlich sichtbar. Übung für die „ganz kleinen“ Nadeln.

Übung 4: Freies Schleimhaut-Transplantat (FST)

Wir üben das freie Schleimhaut-Transplantat (FST) Wir entnehmen das Transplantat, präparieren das Empfängereareal und legen die Naht. Es folgt die Entnahme im UK an der Innenseite retromolar. Das Transplantat wird eingebracht und es folgt die Präparation der UK-Außenseite apikal eines Prämolaren (Abb. 40 bis 45)

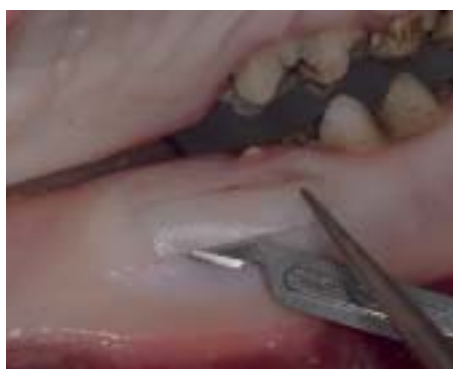

Abb. 40 Übung 4: Freies Schleimhaut-Transplantat (FST) Entnahme des Transplantats nur mit der flachgestellten Skalpellklinge. Die ersten Schnitte bis auf das Periost durchführen. Kann das Periost geschont werden, ist die Heilung besser. Die Ecken der Umrißform überschneiden, damit ein sauberes Ablösen möglich ist.

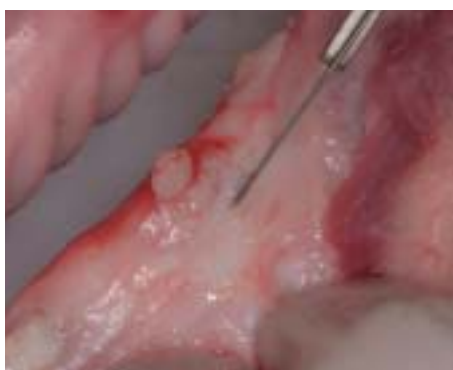

Abb. 41 Präparation des Empfängerbetts im Prämolarenbereich

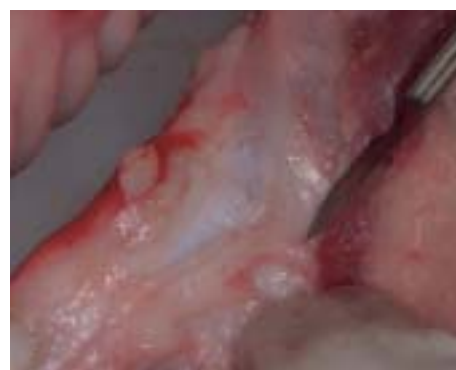

Abb. 42 Abschieben der Mukosa nach apikal

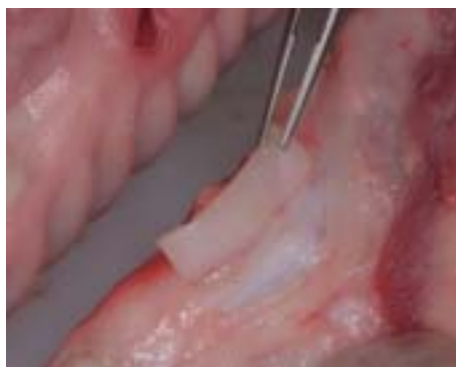

Abb. 43 Einpassen des Transplantats, die genaue Umrißform wird jetzt festgelegt.

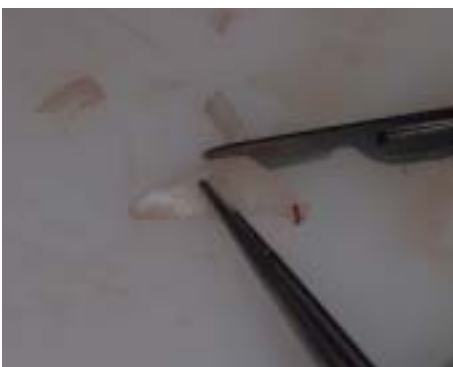

Abb. 44 Das transplantat wird getrimmt

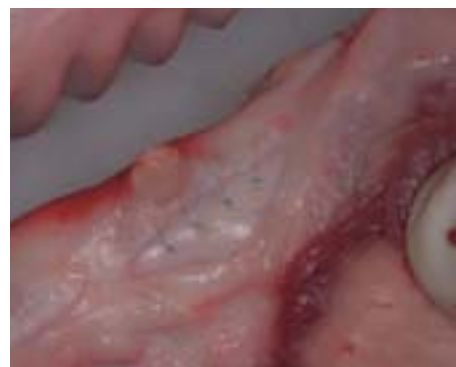

Abb. 45 mit Einzelknopfnähten fixiertes transplantat an der attached Gingiva

Übung 5: Entnahme Bindegewebe aus Gaumen

Nun üben wir die Entnahme von Bindegewebe aus dem Gaumen, dorsal der letzten Molaren. Zur Anwendung kommt die Methode ohne Enlastungsschnitte. Am menschlichen Gaumen muß der Verlauf des Gefäß- und Nervenbündels beachtet wer-

den. Weitere Erläuterungen hierzu bei dem Patientenfall. So weit dorsal wird das Gewebe nur entnommen, weil die Gaumenfalten nicht so tief sind wie weiter anterior (Abb. 46 bis 53).

Abb. 46
Übung 5:
Entnahme Bindegewebe aus Gaumen. Länge des ersten Schnitts je nach gewünschter Transplantgröße, Skalpellführung senkrecht bis zum Knochen.

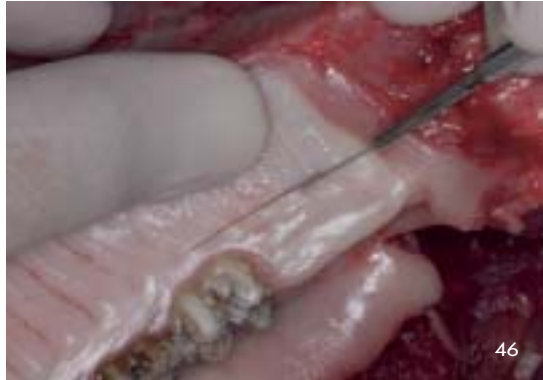

Abb. 47
Unterminierung der Schleimhaut ausschließlich mit dem Skalpell, Klinge Nr. 15 oder 15c. Die ersten 1-2 mm Anwinkeln der Klinge um 45-60 Grad. Die verbleibende Epithelschicht muß wenigstens 1 mm stark bleiben, um nicht nekrotisch zu werden.

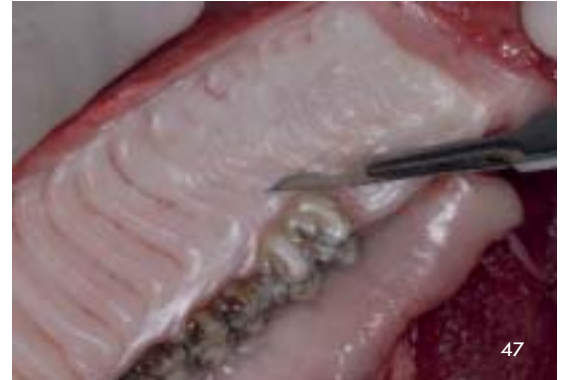

Abb. 48
Jetzt kann die Schleimhaut in die Tiefe weiter präpariert werden, Skalpellführung wird immer mehr parallel zur Oberfläche. Keine Pinzette zur Unterstützung verwenden!

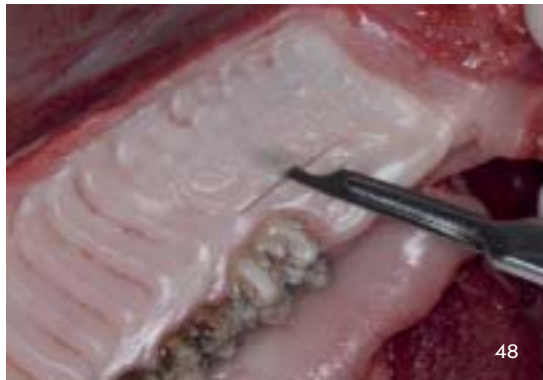

Abb. 49
Am anterioren und distalen Ende wird jetzt das Skalpell vorsichtig gedreht. Klinge zum Knochen und bis zum Knochen schneiden.

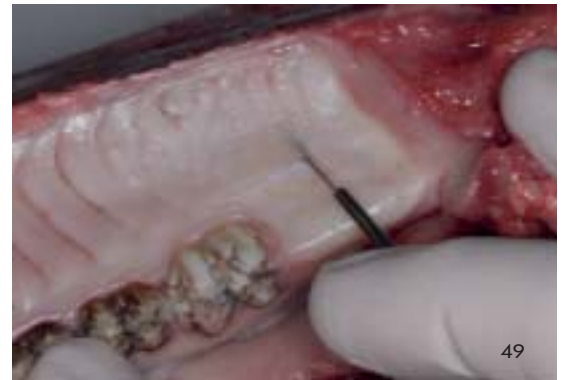

Abb. 50
Jetzt Klinge anheben. Unbedingt beachten, dass die Schneide nicht nach außen gedreht wird, und Basis scharf abtrennen. Das Transplantat ist jetzt in seiner Umrißform von der umgebenden Schleimhaut gelöst.

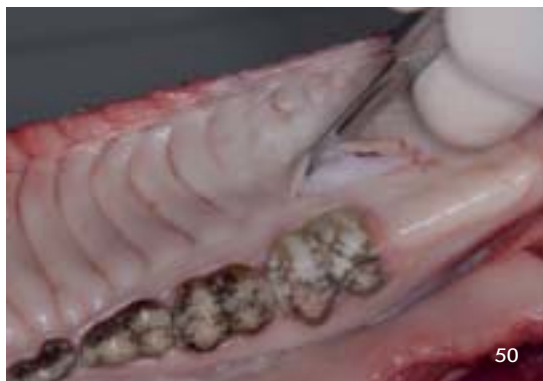

Abb. 51
Ablösen des Transplantats mit dem Periost vom Knochen des Gaumens mit einem flachen, scharfen Raspatorium. Jetzt kann vorsichtig mit einer Pinzette unterstützt werden.

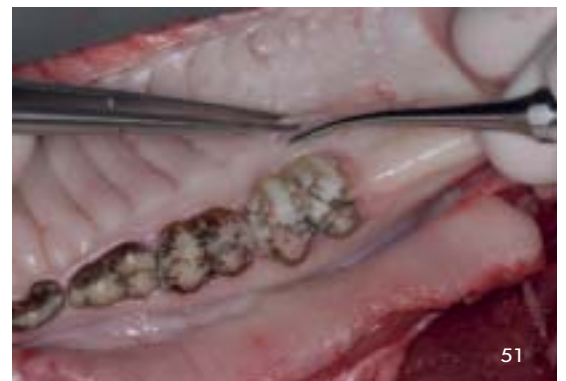
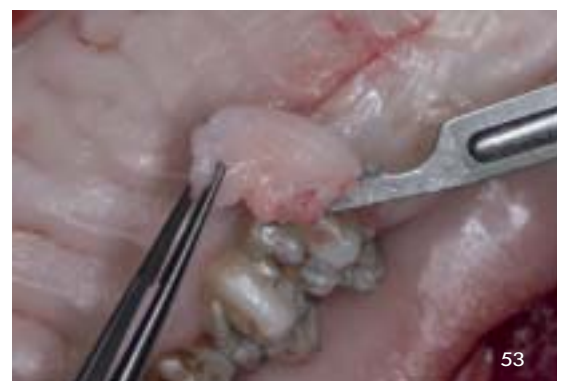
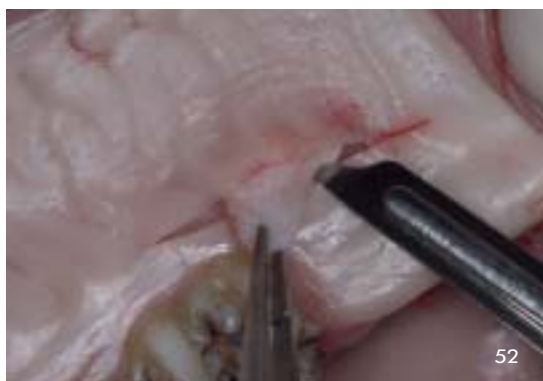Abb. 52 und 53
Das Transplantat wird möglichst drucklos mit der Pinzette gefasst, eventuell können jetzt noch anhaftende Fasern mit der Klinge gelöst werden.



Übung 6 Kieferkammaufbau

Last but not least üben wir einen Kieferkammaufbau mit Weichgewebe, das aus dem Gaumen entnommen wurde. Es erfolgt die Fixierung des Transplantats mit einer „Lassonah“ (Abb. 54 bis 65).

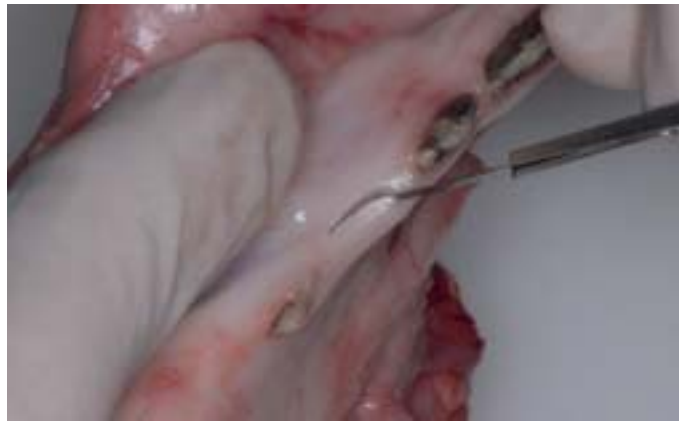

Abb. 54
Übung 6:
Kieferkammaufbau:
Bogenförmige
(Halbkreis)
erste
Inzision auf dem
zahnlosen Kiefer-
kammabschnitt.
Außen-Radius nach
buccal mit Skalpell
15c durch die Gin-
giva. Periost muß
nicht durchgeschnit-
ten werden.

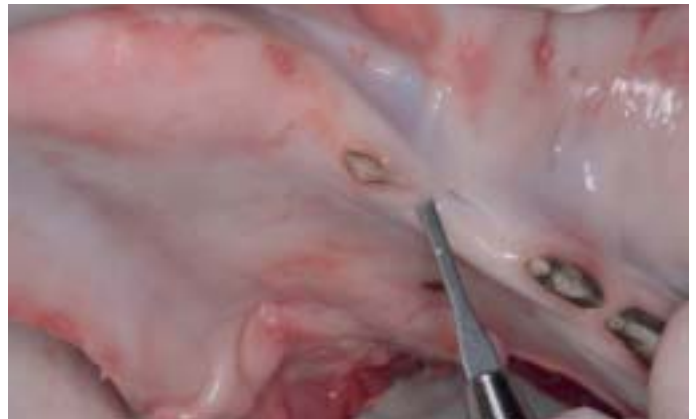
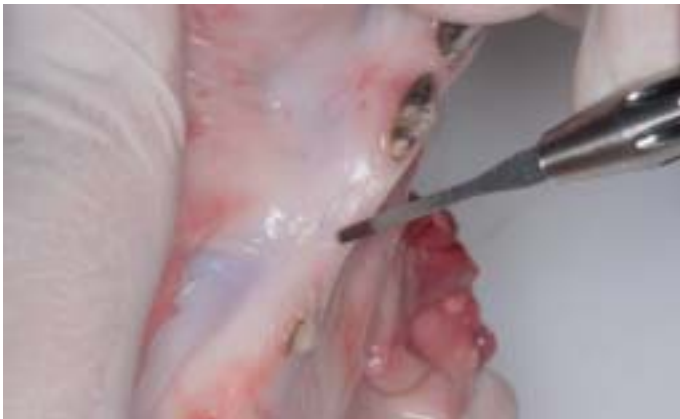
Abb. 55 und 56 Jetzt kann mit 15c oder besser mit Beavertail Skalpell oder mit einem Mikro Blade SR von Keydent Richtung buccal unterminiert werden. Split-Flap-Technik. Periost in situ belassen.

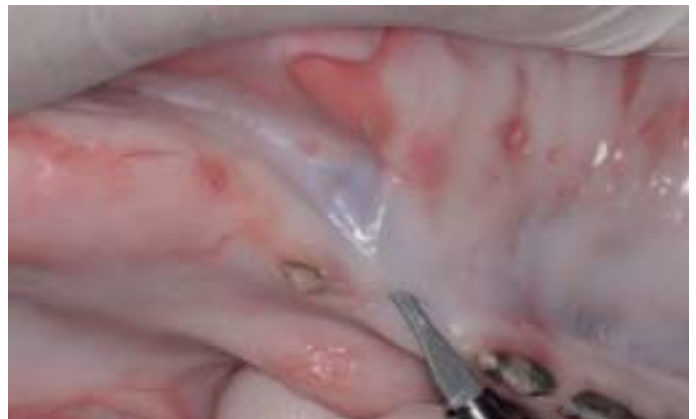
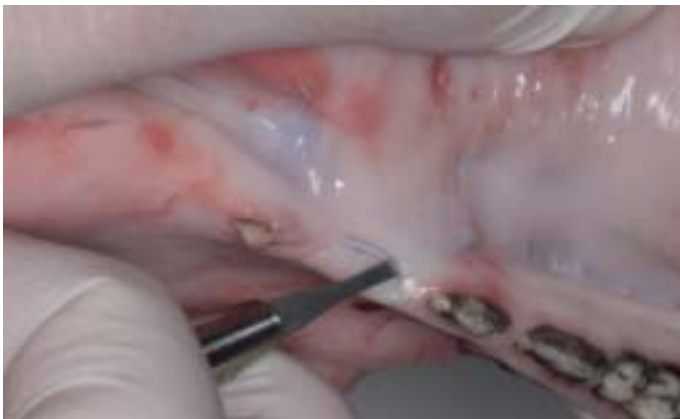
Abb. 57 und 58 Fächerförmige Ausdehnung der Präparation für das Empfängerbett nach mesial und distal

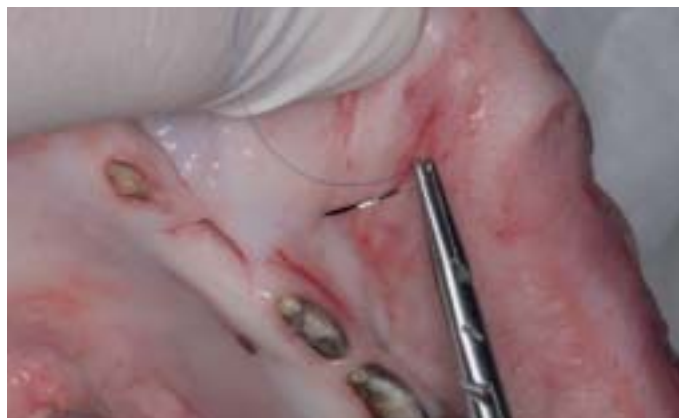

Abb. 59
Erster Einstich für
die Lassonah im
Fundus der Präpa-
ration in der
Umschlagfalte mit
6-0 DS 15 Naht, dh.
„feiner Faden, lange
Nadel“.

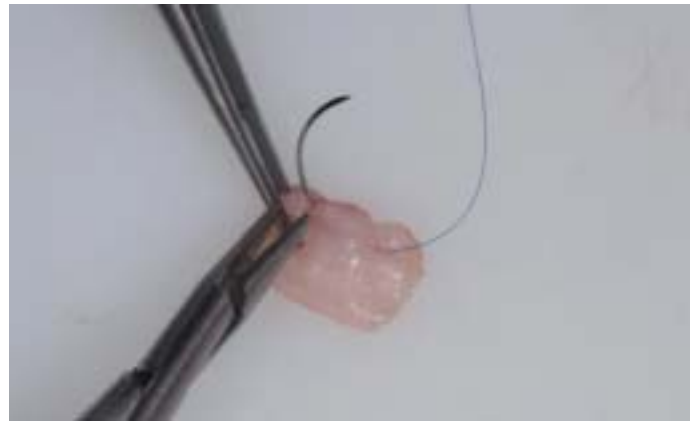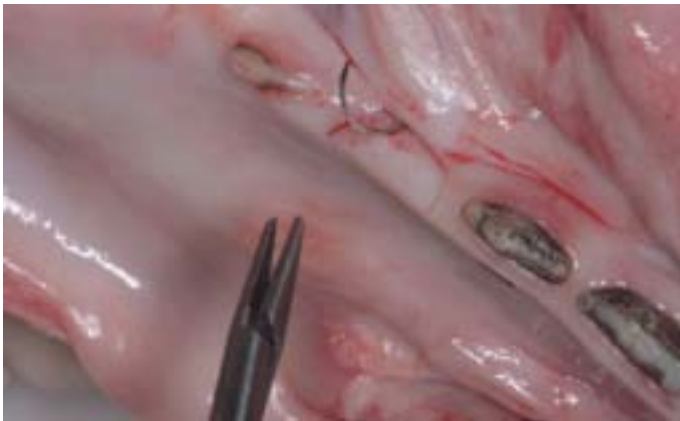


Abb. 60 und 61 Die Nadel wird in der Inzision auf dem Kieferkamm entnommen, und mit einer Matrazennaht wird das Bindegewebs-Transplantat aus dem Gaumen gefasst.

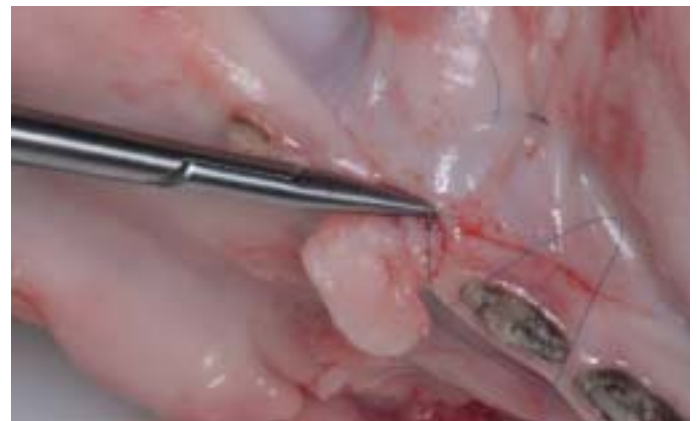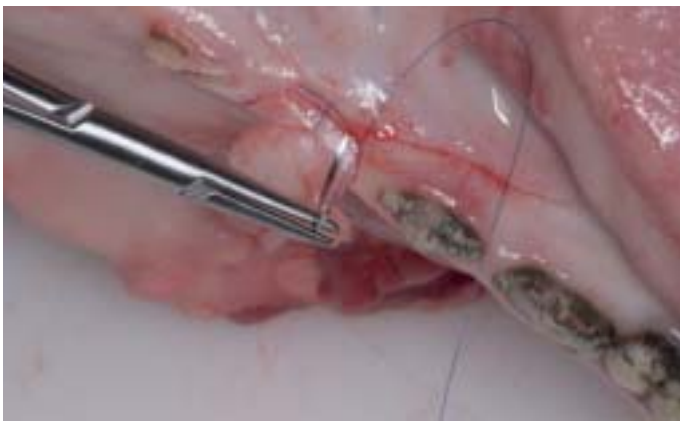


Abb. 62 und 63 Zurückführen der Nadel durch die Kamminzision unter dem Lappen. Austritt der Nadel neben der Einstichstelle im Vestibulum.

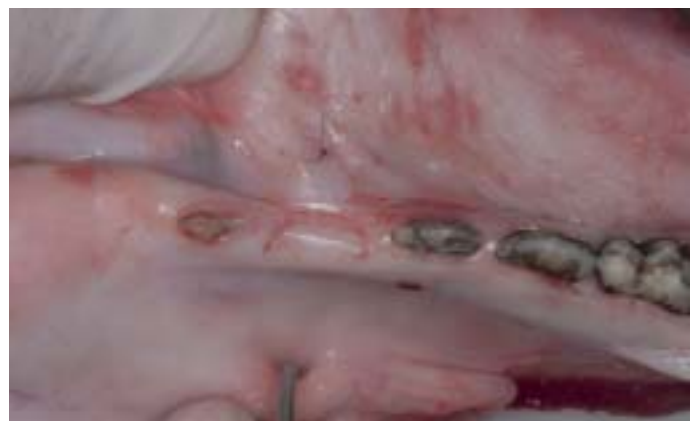
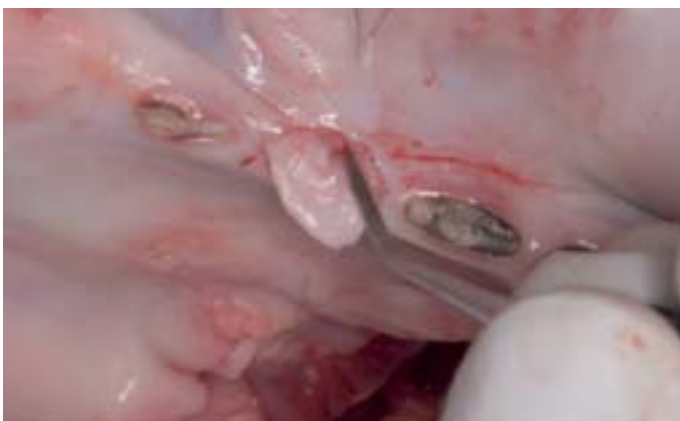
Abb. 64 und 65 Durch Zug auf die beiden Fadenenden und mit etwas Hilfe „von oben“ (Unterstützung durch ein Raspatorium oder einen Papillenelevator) wird das Transplantat in situ bugsiert und mit einer einfachen Naht im Vestibulum fixiert. Eine Sicherungsnah auf dem Kamm ist oft nicht notwendig. Beim Patientenfall wird der Bereich sofort durch ein entsprechend ausgeformtes Pontic abgedeckt, und heilt entsprechend der basalen Ponticform.

Vergleich der Übungs-OPs mit Patienten-OPs

Üben am Schweinekiefer ist das eine. Ein praktischer Patientenfall doch noch etwas anderes. Dennoch können wir das in unseren Übungen erworbene Können nun gezielt und mit weitaus

mehr Sicherheit einsetzen. Dies soll mit dem abschließenden Patientenfall (Abb. 66 bis 71) dokumentiert werden. □
Beitrag wird fortgesetzt.

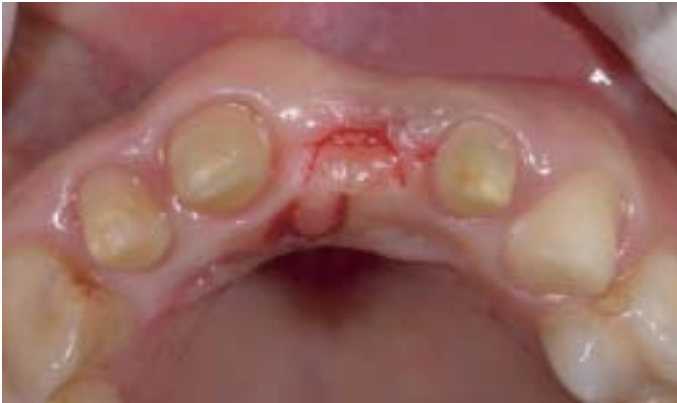

Abb. 66 Der Patientenfall: Die erste, bogenförmige Inzision auf dem Kieferkamm. Die approximalen Papillen sind zu schonen. Außenradius nach buccal, bis auf das Periost schneiden, Periost schonen.

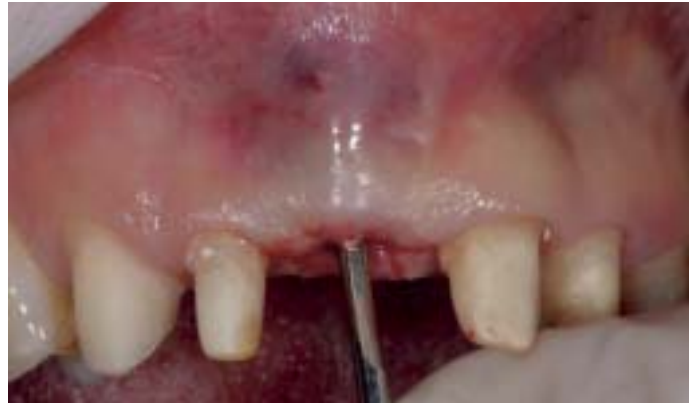

Abb. 67 Pouch (Taschen-) Präparation bis über die mukogingivale Grenze, fächerförmig breiter im Vestibulum. Instrumente: Skalpelle: 15c, Beavertail, Keydent SR Micro, Papillenelevatoren oder Tunnelierungssets. Die Präparation kann schwierig sein, manchmal reicht ein 15c für die ganze Prozedur, manchmal muß man verschiedene Instrumente probieren. Die ideale Empfängerstelle hat keinen denudierten Knochen, sondern belässt das Periost. Die am schwierigsten zu präparierende Stelle ist der Übergang buccal über eine eventuelle Knochenkante am alten Alveolenrand.

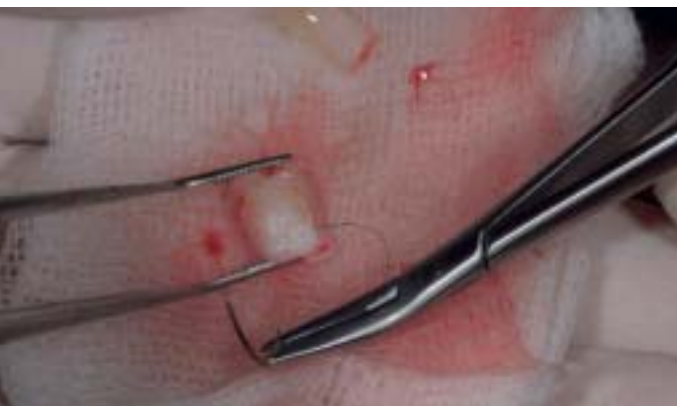

Abb. 68 und 69 Einstichttechnik und Nahtführung entsprechend dem am Tiermodell gezeigten Ablauf. Vorsichtiges „Hineinbugsieren“ des Transplantats in die gebildete Tasche.

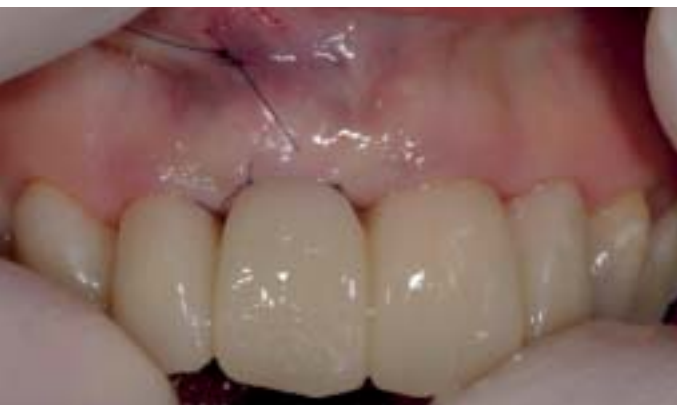
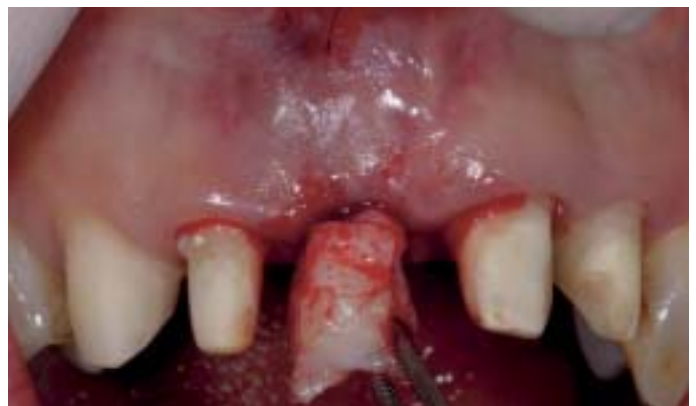
Abb. 70 Das basal ideal gestaltete Pontic wird direkt auf das Transplantat aufgesetzt. Druck fein dosieren, auf keinen Fall mit Abstand zur Schleimhaut arbeiten. Das Pontic dient, solange es keinen initialen Druck ausübt, als Leitstruktur für das Weichgewebe während der Ausheilung.

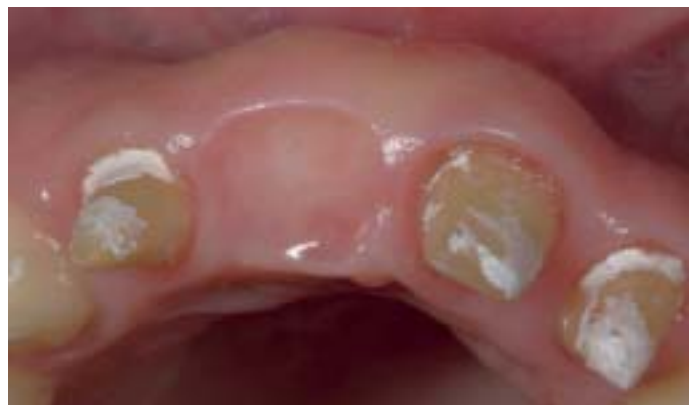

Abb. 71 Situation nach Ausheilung, 5 Monate nach Einbringen des Gewebes