Copyright by Quintessence
Not for Publication

Horst Dieterich

Temporäre Restaurationen als Schlüsselelement zur Erarbeitung der Ästhetik

Indizes
Temporäre Restaurationen, Chairside-Herstellung, Labside-Herstellung, Schalenprovisorien, Wax-up, Mock-up, Präparationsschablonen, Ovate Pontics

Zusammenfassung
Für die Erarbeitung einer definitiven prothetischen Konfiguration sind eine Reihe spezifischer diagnostischer und therapeutischer Maßnahmen erforderlich. Die endgültige Versorgung hat nicht nur vielfältigen funktionellen Ansprüchen zu genügen, sie muss auch mit dem umliegenden Weichgewebe, dem Lächeln, dem Gesicht und dem Charakter des Patienten harmonieren. Eine temporäre Restauration ist in diesem Rahmen kein minderwertiger „Wegwerfartikel", vielmehr spielt sie eine wichtige Rolle im interdisziplinären Behandlungskonzept. Unterschieden werden der provisorische Schutz für kurze Zeit, der weitgehend den klassischen Anforderungen an Provisorien genügen muss, und das Langzeitprovisorium bzw. die Behandlungsrestauration, welche erweiterte diagnostische und therapeutische Voraussetzungen zu erfüllen haben.

Horst Dieterich
ZA

Marktstraße 35
71364 Winnenden
E-Mail: praxis@dieterich-zahnarzt.de

Einleitung

Die temporäre Versorgung von präparierten Zähnen und Zahnlücken ist heute als ein wesentlicher Bestandteil einer erfolgreichen festsitzenden Restauration anerkannt[8]. Funktionelle, parodontale und ästhetische Aspekte bestimmen die Gestaltung, den Herstellungsmodus (direkt oder indirekt) und die Verweildauer der temporären Restauration im Mund.

Die Basisanforderungen umfassen

- den Schutz der präparierten Zähne vor Infektionen sowie chemischen und thermischen Reizen,
- die Fixierung der präparierten Zähne innerhalb des Zahnbogens und
- die Sicherung der Kieferrelation.

Zu den erweiterten Anforderungen gehören folgende Punkte:

- Wiederherstellung (Beibehaltung/Korrektur) von Funktion und Phonetik,

Copyright by Quintessence Not for Publication

- Wiederherstellung (Beibehaltung/Korrektur) einer akzeptablen Ästhetik,
- Wiederherstellung (Beibehaltung/Korrektur) der Form und eines optimalen Verhältnisses der Zahnproportionen zum Gingivaverlauf, auch im Extraktionsfall, sowie
- eine klinische Überprüfung des Restaurationsentwurfes.

Eine ästhetisch anspruchsvolle temporäre Versorgung im sichtbaren Bereich gewährleistet die soziale und psychosoziale Integrität des Patienten. Eine temporäre Restauration, die ihn funktionell nicht einschränkt, ermöglicht einen geregelten Tagesablauf. Die Entscheidung des Patienten für eine neue, hochwertige Versorgung sollte nicht mit dem bitteren Beigeschmack eines ästhetisch und funktionell minderwertigen Provisoriums verbunden sein. Dies würde sich sowohl auf das Vertrauensverhältnis zum Zahnarzt als auch auf das gesamte Behandlungsergebnis negativ auswirken. Das Praxisteam sollte sich vielmehr vor Augen halten, dass die temporäre Versorgung eine Art Visitenkarte des behandelnden Zahnarztes darstellt[4].

Grundlagen für temporäre Versorgungen im ästhetischen Bereich

Diagnostik, Analyse und Kommunikation

Insbesondere bei Restaurationen im sichtbaren Bereich sind objektive Parameter der oralen Ästhetik mit subjektiven Parametern, die sich auf individuelle Kriterien oraler Ästhetik oder auf die Persönlichkeit des Patienten stützen, zu vereinen.

Frontzähne bestimmen in hohem Maße den ästhetischen Eindruck eines Gesichtes. Diese Attraktivität des Gesichtes kann durch unnatürliche und auffällige Veränderungen der Zähne infolge einer ästhetisch und funktionell mangelhaften Versorgung erheblich beeinträchtigt werden. Die psychosoziale Integrität und die körperlichen Funktionen des Kauens und Sprechens sind dadurch mit betroffen. Eine ästhetische Normabweichung kann unter Umständen sogar mit mangelnder dentaler, aber auch allgemeiner körperlicher Hygiene und einem geringen sozialen Status assoziiert werden[10].

Während der Therapiephase sollte dem Patienten hinsichtlich Funktion, Ästhetik und Sprache sein individuelles Optimum aufgezeigt werden. Bei Veränderungen im sichtbaren Bereich schwebt vielen Patienten eine ästhetische Verbesserung im Sinne eines Idealbildes vor Augen, das mitunter auch von den Medien vorgegaukelt wird. Um die Betroffenen vor Enttäuschungen und den Zahnarzt vor unnötigen Problemen bei der Eingliederung der definitiven Arbeit zu bewahren, ist es notwendig, sie von ihrer Idealvorstellung zu lösen und über die individuellen optimalen Möglichkeiten aufzuklären. Die temporäre Versorgung kann dabei die wichtige Funktion der Visualisierung[6] übernehmen.

Präsentation der Versorgungsform

Nach der Vermittlung von Informationen über die Möglichkeiten und Grenzen der Behandlung gilt es, dem Patienten die denkbaren Versorgungsvarianten durch Beispielbilder ähnlicher Behandlungen, Beschreibungen oder Modelle vorzustellen. Es ist auch möglich, Aufnahmen mit Hilfe des „Digital Imaging" auf die individuelle Zahnsituation zu projizieren. Das direkte Imaging oder Mock-up kann ohne aufwändige Hilfsmittel durchgeführt werden[7]. Es erweitert die Sinneswahrnehmung des primär visuell orientierten Patienten durch das Hinzuziehen gefühlsvermittelter Informationen. Der schwierige Informationsaustausch über eine noch irreale neue Versorgung mit kinästhetisch orientierten Patienten wird dadurch wesentlich erleichtert.

Die einfache praktische Umsetzung dieser Informationen bei der Gestaltung von temporären Versorgungen oder Behandlungsrestaurationen im Frontzahnbereich wird weiter unten anhand von drei Patientenfällen aufgezeigt. Grundlage dieses strukturierten Vorgehens ist immer ein Wax-up, das nach entsprechender ästhetischer Analyse und weiteren Vorgaben eine als ideal angestrebte Situation simuliert[3] (vgl. Abb. 8)

Copyright by Quintessence Not for Publication

Weichgewebe und temporäre Restaurationen (Extraktion, Ausformung der Weichgewebe, Ovate Pontic)

Durch die Gestaltung der Basisform des Brückengliedes im Sinne eines Ovate Pontic wird mit der temporären Restauration eine positive Beeinflussung des Heilungsverlaufs der Alveole nach der Zahnextraktion erreicht. Auf diese Weise kann im Idealfall eine funktionell und ästhetisch günstige Ausgangssituation des Weichgewebes sowohl für eine konventionelle Brückenversorgung als auch für die Vorbereitung einer Implantatversorgung geschaffen werden.

Direkt im Anschluss an die Extraktion wird ein entsprechend vorbereitetes Pontic in den Weichgewebsanteil der Alveole positioniert (vgl. Abb. 13). Ausgehend von den Weichgewebsrändern wachsen epitheliale Fortsätze über das Fibrinnetz, das sich in der Alveole bildet, bis die Epitheldecke nach ca. 6 Wochen geschlossen ist. Das Fibrin bildet unter der Epitheldecke eine natürliche Stütz- und Leitstruktur der Alveole, was die Bildung von Osteoid und dessen spätere Verkalkung ermöglicht. Diese Heilungsphase dauert bis zu 4 Monate[9]. Der Heilungsverlauf wird in der Ausformung durch die Ponticbasis der Behandlungsrestauration kontrolliert[2].

Materialien für temporäre Restaurationen im ästhetischen Bereich

Standardmaterialien für chairside hergestellte Kurzzeitprovisorien und Mock-ups sind Bis-Acryl-Kartuschenmaterialien wie Luxatemp-Solar (Fa. DMG, Hamburg) oder Visco LC (Fa. Anaxdent, Stuttgart). Sie härten chemisch vor und endgültig mit Licht aus. Diese Materialgruppe ist einfach zu verarbeiten, hat eine hohe Oberflächenqualität und ist sehr gut polierbar. Die erzielbare Präzision im Randbereich reicht für den kurzfristigen Einsatz aus[1]. Pulver-Flüssigkeits-Systeme hingegen verlieren zwar aufgrund ihrer techniksensitiven Eigenschaften in der Chairside-Anwendung immer mehr an Bedeutung, stellen allerdings für die laborgefertigten Varianten der semidirekten und indirekten Versionen nach wie vor den Standard dar.

Für die Unterfütterung der semidirekten Schalenprovisorien auf PMMA-Basis eignet sich hervorragend das Material Super-T (Fa. American Dental Systems, Vaterstetten), das neben einer sehr guten Randqualität eine hervorragende Standfestigkeit bietet.

Möglichkeiten zur Herstellung temporärer Restaurationen im ästhetischen Bereich

Direkte temporäre Restaurationen für den kurzfristigen Einsatz (Mock-up-Technik, Präparationshilfen) – Behandlungsbeispiel 1 (Abb. 1 bis 6)

Zur Formgebung kurzzeitig eingesetzter „Provisorien" sind zahlreiche Methoden beschrieben worden. Die Möglichkeiten reichen von vorgefertigten Kunststoffkronen (Ion-Kronen, Fa. 3M Espe, Seefeld) über eine direkte Erfassung der ursprünglichen klinischen Ausgangssituation mit Teilabformungen oder thermoplastischen Materialien bis hin zum Weg über Modelle und tiefgezogene Schienen.

Klinische Situationen mit abradierten Frontzähnen, wie im Behandlungsbeispiel dargestellt, erfordern eine durchdachte Diagnostik und Vorbehandlung. In Abhängigkeit von der Genese der Abrasion kann eine Umstellung von einer leicht protrusiven Position in eine zentrische Relation erforderlich werden. Über die Basisanforderungen an ein Kurzzeitprovisorium hinaus lässt sich eine zeitlich beschränkt eingesetzte temporäre Versorgung für erweiterte Einsatzbereiche herziehen. Ausgangspunkt ist dann ein mittels eines Wax-ups idealisiertes Diagnostikmodell (vgl. Abb. 8).

Zur intraoralen Formgebung sowohl des Mock-ups als auch nach der Präparation der temporären Restauration kommt eine transparente Silikonabformung des Wax-ups in Verbindung mit einem glatten, ebenfalls transparenten Kunststofflöffel zum Einsatz. Für die Anfertigung des Mock-ups hat sich ein dualhärtender Bis-Acryl-Provisorienkunststoff bewährt. Das Mock-up

Copyright by Quintessence
Not for Publication

Abb. 1 Ausgangssituation: massiv abradierte Oberkieferfrontzähne, entzündungsfreie, gesunde Gingiva, Papillenhöhe aber im Vergleich zur Zahnlänge inadäquat[11]

Abb. 2 Entsprechend einem diagnostischen Wax-up über die unpräparierten Zähne (vgl. Abb. 8) intraoral angefertigtes Mock-up

Abb. 3 Präpariert werden 360°-Veneers, wobei palatinal kaum abgetragen werden muss. Vielmehr kann aufgrund der Bisserhöhung weitgehend additiv gearbeitet werden. Kontrolliert wird auch hier durch die Schichtstärke des Mock-ups

Abb. 4 Transparenter, retentionslos glatter Abformlöffel. Silikonschlüssel mit intraoral ausgeformtem Bis-Acryl-Provisorium

Abb. 5 Mit Temp Bond Clear eingegliederte temporäre Restauration am Tag der Präparation. Zahnform und -länge entsprechen genau dem Wax-up und damit auch dem zuvor angefertigten Mock-up

Abb. 6 Adhäsiv eingegliederte Kronen aus Lithiumdisilikat (e-max, Fa. Ivoclar Vivadent, Ellwangen). Zahnform und -länge entsprechend der Planung und dem Wax-up (Zahntechnik: *Matthias Reichow*, Winnenden)

Copyright by Quintessence
Not for Publication

kann dem Patienten zum Austesten der angestrebten Zahnform und insbesondere -länge auch für einige Tage eingegliedert werden. Ästhetische, funktionelle und vor allem phonetische Auswirkungen lassen sich so vorab risikolos und vollkommen reversibel ausprobieren.

Da die Oberfläche des Mock-ups die angestrebte neue Oberfläche der Restauration darstellt, kann jetzt davon ausgehend die für die gewählte Restaurationsart erforderliche Reduktion (Präparation) der Zahnoberfläche durchgeführt werden[7]. Dazu werden mit Tiefenmarkierern Tiefenmarkierungsrillen im Mock-up-Kunststoff angelegt. Auf diese Weise ist eine substanzschonende Präparation möglich, denn es wird ausgehend von der fertigen Restaurationsoberfläche die Tiefenpräparation und damit der Schmelzabtrag bestimmt. In die tiefsten Stellen der Orientierungsrillen wird eine Bleistiftmarkierung eingezeichnet. Jetzt kann das Mock-up abgesprengt werden, und entsprechend dieser Vorgabe erfolgt das Präparieren. Vor der abschließenden Präparation im Bereich der marginalen Präparationsgrenze wird ein 00-Faden in den Sulkus eingelegt, um eine Verletzung der biologischen Breite zu vermeiden.

Die temporäre Restauration aus Bis-Acryl wird mit derselben transparenten Silikonabformung angefertigt, die auch zur Herstellung des Mock-ups verwendet wurde. Die Entfernung des nicht vollständig ausgehärteten, grazilen Provisoriums aus der Silikonform gestaltet sich sehr viel einfacher, wenn das Silikon aus dem „glatten" Löffel entnommen und auseinandergebogen wird. Die Überschüsse des Bis-Acryls – vor allem die unter sich gehenden Anteile – werden jetzt entfernt, und das „Roh"-Provisorium wird auf die Stümpfe reponiert und intraoral mit Licht ausgehärtet. Nach extraoraler Ausarbeitung, Politur und Oberflächenversiegelung erfolgt die Befestigung mit Temp Bond Clear (Fa. Kerr, Rastatt).

Direkte/indirekte temporäre Restaurationen (Schalenprovisorien) – Behandlungsbeispiel 2 (Abb. 7 bis 16)

Das Schalen- oder Eierschalenprovisorium verdankt seinen Namen dem Umstand, dass es vor der Unterfütterung bis auf die äußere Formschale entweder eierschalendünn ausgeschliffen oder besser gleich entsprechend dünn angefertigt wird. Die Herstellung im Labor erfolgt auf einem diagnostisch präparierten Studienmodell, idealisiert durch ein entsprechendes Wax-up.

Das Eierschalenprovisorium eignet sich aus folgenden Gründen als eine hochwertige, vielfältig einsetzbare temporäre Versorgung:

1. Es stellt eine unverzüglich nutzbare temporäre Langzeitversorgung dar.
2. Nach Entfernung der bestehenden Restauration und Präparation ist es sofort verfügbar.

Abb. 7 Ausgangssituation: starke Entzündung in Regio 12, bedingt durch eine massive externe Wurzelresorption. Ästhetisch und funktionell insuffiziente, 12 Jahre alte Frontzahnrestauration

Abb. 8 Modellsituation nach exakter Alginatabformung. Präzise Abformung der marginalen Gingiva und der Kronenrandbereiche. Wax-up-Situation nach leichter Modifikation der vorhandenen Kronenkontur

Copyright by Quintessence
Not for Publication

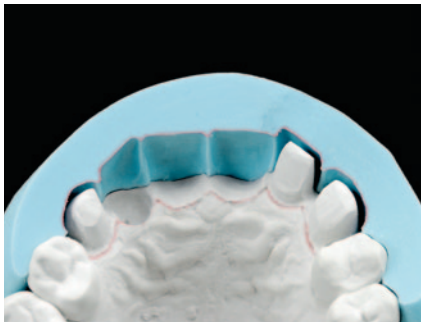

Abb. 9 Diagnostische Modellpräparation, überprüft durch Silikonvorwall. Ausformung des Ovate-Pontic-Bereichs Regio 12 sowie leichte Idealisierung der Kammbereiche in Regio 11 und 21 im Sinne einer konvexen Brückengliedbasis

Abb. 10 und 11 Labiale und palatinale Ansicht der vorbereiteten Behandlungsrestauration. Palatinal eingeklebte NEM-Verstärkung, „eiförmige" Ausformung des Basis in Regio 12, konvexe Basisgestaltung in Regio 11 und 21

Abb. 12 Intraoral unterfüttertes Schalenprovisorium vor der Ausarbeitung

Abb. 13 Direkt nach der Eingliederung mit Temp Bond. Die Basis des Pontics verschwindet die geplanten 3 mm „subgingival" und stützt ideal die supraalveolären Weichgewebsanteile der Alveole. Leicht anämische Weichgewebsanteile in Regio 11 und 21

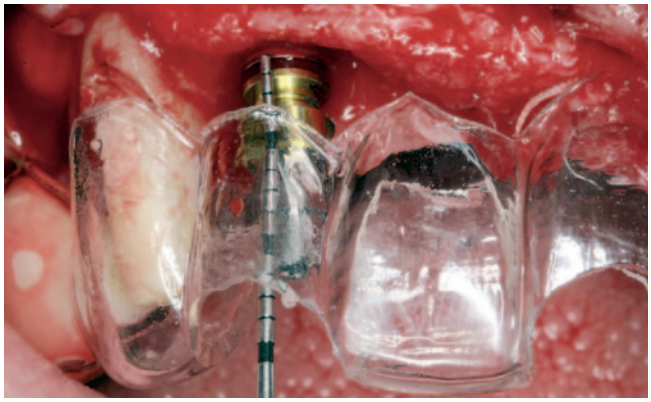

Abb. 14 OP-Situation bei der Implantation. Über ein aktuelles Modell der Behandlungsrestauration wird eine tiefgezogene Schablone angefertigt, die als Orientierung für eine ideale Implantatposition dient. Die krestale Schulter des Implantates liegt 3 mm apikal des geplanten und durch die Schablone definierten Kronenrandes

Copyright by Quintessence
Not for Publication

Abb. 15 Klinische Situation 10 Monate nach der Extraktion und vor Freilegung der gedeckt eingeheilten Implantate. Die Brückengliedbasis wurde nach der Implantation um ca. 2 mm eingekürzt und ging im Anschluss an die Implantatinsertion einen leichten Kontakt mit der bedeckenden Schleimhaut ein

Abb. 16 Endergebnis 1 Jahr nach der Eingliederung. Maximale Annäherung der Form und Stellung der definitiven Restauration an die Behandlungsrestauration (vgl. Abb. 15) (Zahntechnik: *Matthias Amann*, Weinstadt)

3. Änderungen von Zahnform und -stellung können durch ein diagnostisches Wax-up umgesetzt werden.
4. Die Schale wird bereits vor der eigentlichen Präparation unter optimalen Laborbedingungen hergestellt. Daraus resultieren bessere Materialeigenschaften, eine hohe Oberflächengüte (weniger Porositäten, größere Härte) und vor allem eine entsprechende Politur der Außenflächen.
5. Eine laborseitig vorgefertigte temporäre Restauration reduziert die Behandlungszeit am Stuhl.
6. Das Provisorium fungiert im Extraktionsfall als spezielle Sofortversorgung, die bis zur Ausheilung genutzt werden kann (Konditionierung der Gingiva, Ponticausformung).
7. Ein Schalenprovisorien ist auf eine Verweildauer im Mund von 6 bis 12 Monaten ausgelegt.
8. Die temporäre Versorgung größerer Schaltlücken kann mit einem metallverstärkten Schalenprovisorium erfolgen.
9. Das ästhetisch und funktionell hochwertige Ergebnis führt zu einer sehr guten Compliance bei den Patienten.

Diagnostische Präparation im Labor

Das Wax-up wird mittels einer Doppelmischabformung dubliert. Anschließend werden Silikonschlüssel der verschiedenen Flächen (labial, palatinal, inzisal) hergestellt. Auf dem neuen Modell kann nun eine diagnostische Präparation vorgenommen werden. Diese entspricht in der Form der Präparation der Zähne, ist jedoch geringer dimensioniert. Durch Anlegen der Silikonwälle wird die Menge der diagnostisch abgetragenen Zahnhartsubstanz kontrolliert.

Herstellung des Schalenprovisoriums

Nach Isolierung des Gipses gegen Kunststoff wird mit der Doppelmischabformung im Unterfütterungsgerät oder in einer Dublierküvette eine erste Pressung mit Dentinmasse vorgenommen. Die labiale Fläche der Dentinpressung wird mit entsprechenden Schlüsseln in ihrer Ausdehnung kontrolliert und inzisal zurückgeschliffen. Die ausgehärtete Dentinmasse kann mittels lichthärtender Modifikatoren individualisiert werden. Die Schmelzpressung erfolgt analog zum Vorgehen bei der Dentinpressung. Die Behandlungsrestauration wird ausgearbeitet und in Anbetracht der folgenden intraoralen Unterfütterung vorerst nur matt poliert.

Der Herstellungsweg mit der Küvetten- oder Unterfütterungstechnik wird im Labor entsprechend auch bei den indirekten Behandlungsrestaurationen so beschritten, nur dass anstelle des diagnostisch präparierten Modells ein Meistermodell der klinisch präparierten Situation genommen wird.

Schalenprovisorien eignen sich für Versorgungen von bis zu sechs, maximal acht Einheiten, vor allem bei

Copyright by Quintessence
Not for Publication

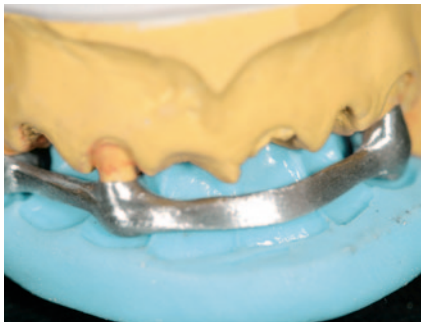

Abb. 17 Metallverstärkung NEM auf Präparationsmodell (Zahntechnik: *Jürgen Dieterich*, Backnang)

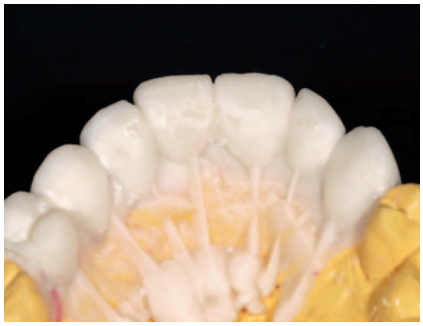

Abb. 18 Dentinpressung aus New-Outline-Kunststoff. Diese erste Pressung wird zurückgeschliffen und mit Schneidemasse überpresst

Abb. 19 Behandlungsrestauration in situ. Eingearbeitete Magnete für die Extrusion der nicht erhaltungswürdigen Zähne zur Weichgewebsoptimierung

notwendigen Extraktionen im Frontzahnbereich. Da das klinische Procedere bei mehr Einheiten zu aufwändig wird, empfiehlt sich in solchen Fällen eher eine indirekte temporäre Versorgung.

Indirekte temporäre Restaurationen – Behandlungsbeispiel 3 (Abb. 17 bis 19)

Bei umfangreichen Rekonstruktionen sollte die temporäre Versorgung nach Präparation und Abformung vollständig im Labor hergestellt werden. Dazu bieten sich konventionelle Herstellungstechniken wie auch CAD/CAM-Systeme an, die auf so genannte Hochleistungspolymere zurückgreifen können[5]. Vor allem bei parodontalchirurgischen und/oder implantologischen Eingriffen lässt sich eine lange Verweildauer der temporären Restauration von bis zu 2 Jahren nicht vermeiden.

Die Grundlage für eine laborseitig konventionell angefertigte Behandlungsrestauration stellt eine Überabformung über das Wax-up dar. Zur Anwendung gelangen konventionelle Unterfütterungsgeräte[4] oder eine Methode mit entsprechenden Küvetten mit PMMA-Materialien wie z. B. New Outline von Anaxdent (Verarbeitungsanleitung als Download: www.anaxdent.com/fileadmin/downloads/Verarbeitungsanleitungen/NO_Manual_D_E_F.pdf).

Das vorgestellte klinische Beispiel zeigt eine indirekt gefertigte temporäre Versorgung mit Metallverstärkung, in die zur Extrusion der Zähne Magnete eingearbeitet sind. Nach Extrusion sowie Hart- und Weichgewebsoptimierung wurde implantiert. Die Behandlungsdauer betrug insgesamt 18 Monate.

Temporäre Befestigungsmaterialien

Als klassisches Befestigungsmaterial für Kurzzeitprovisorien haben sich seit Jahren Zinkoxid und Eugenol enthaltende Zemente wie Temp Bond (Fa. Kerr) bewährt. Dem Inhaltsstoff Eugenol werden allerdings polymerisationsinhibierende Eigenschaften zugesprochen, so dass darauf bei einer geplanten adhäsiven Befestigung der definitiven Restauration verzichtet werden sollte. Nachteil aller alternativen Produkte (Temp Bond NE, RelyX Temp usw.) ist eine relativ geringe oder nur kurzzeitige Haftkraft.

Eine neue Variante temporärer Befestigungsmaterialien stellen transparente provisorische Befestigungsmaterialien auf Harzbasis mit Inhaltsstoffen wie etwa dem desinfizierenden Triclosan dar (Temp Bond Clear, Fa. Kerr, oder ZAKK Beauty, Fa. R-dental, Hamburg). Sie sind lichthärtbar und selbsthärtend (dualhärtend), enthalten Zinkoxid/Calciumoxid und polymerisieren zu einer elastischen Zementschicht. Diese temporären Befestigungsmaterialien eignen sich aufgrund ihrer Transluzenz sehr gut für dünne, stark durchscheinende temporäre Veneerrestaurationen.

Wenn jedoch eine zeitlich ausgedehntere Befestigung von Behandlungsrestaurationen vorgesehen ist, sollten langfristig besser haftende eugenolfreie Carboxylatzemente wie Durelon (Fa. 3M Espe) oder traditionelle eugenolhaltige Zemente wie IRM (Fa. Dentsply DeTrey, Konstanz) bzw. Fynal (Fa. Dentsply Caulk, Mildford, USA) vorgezogen werden.

Fazit

Im Rahmen einer komplexeren oralen Rehabilitation im ästhetischen Bereich lässt sich eine prothetische Rekonstruktion klinisch und labortechnisch nur über mehrere Behandlungsphasen realisieren. Somit ist eine Zwischenversorgung notwendig, die in entscheidendem Maß Einfluss auf das Wohlbefinden des Patienten, die Qualität der definitiven Versorgung und den Langzeiterfolg der Behandlung nimmt. Bei chirurgischen Primärbehandlungen und schwierigen ästhetischen, phonetischen oder kaufunktionellen Umstellungen kommt der temporären Versorgung sowohl in der Diagnostik als auch in der prognostischen Bewertung des geplanten endgültigen Zahnersatzes eine Schlüsselstellung zu.

Literatur

1. Balkenhol M, Hannig M, Rupf S. Materialeigenschaften temporärer K&B-Werkstoffe: Was ist wichtig für die tägliche Praxis? – Teil 1. ZMK 2011;27:132-139.
2. Bodirsky H. Die Immediate-Pontic-Technik – Eine Methode zur Erhaltung der Ästhetik nach Extraktion von Frontzähnen und Prämolaren. Quintessenz 1992;43:251-265.
3. Chiche GC. Erfolgreiche ästhetische Planung: Proportion, Sichtbarkeit und Länge. In: Cohen M. Interdisziplinäre Behandlungsplanung – Prinzipien, Gestaltung, Umsetzung. Berlin: Quintessenz, 2008:1-31.
4. Dieterich H, Dieterich J. Die provisorische Versorgung – Von der Kurzzeit-Versorgung bis zum zahnärztlichen Therapiemittel. Fuchstal: Teamwork Media, 2002.
5. Edelhoff D, Schweiger J, Brix O, Güth J-F, Beuer F. CAD/CAM-generierte Restaurationen aus Hochleistungspolymer zur Vorbehandlung komplexer Fälle. Quintessenz 2011;62:625-635.
6. Goldstein RE. Dein neues Lächeln. 2. Aufl. Berlin: Quintessenz, 2010.
7. Gürel G. Anatomie des Lächelns. Quintessenz Zahntech 2009;35: 1422-1434.
8. Rieder CE. The role of operatory and laboratory personnel in patient esthetic consultations. Dent Clin North Am 1989;33:275-284.
9. Schmidlin PR, Jung RE, Schug J. Alveolarkammprävention nach Zahnextraktion – eine Literaturübersicht. Schweiz Monatsschr Zahnmed 2004;114:328-336.
10. Sergl HG, Klages U, Badelt F. Traumatischer Frontzahnverlust – Psychische Reaktionen auf den Verlust und auf verschiedene Arten der Versorgung. Kieferorthop 2001;15:43-54.
11. Spear FM. Maintenance of the interdental papilla following anterior tooth removal. Pract Periodontics Aesthet Dent 1999;11:21-28.

steco® system-technik
Copyright by Quintessence Not for Publication
Die magnetische Alternative
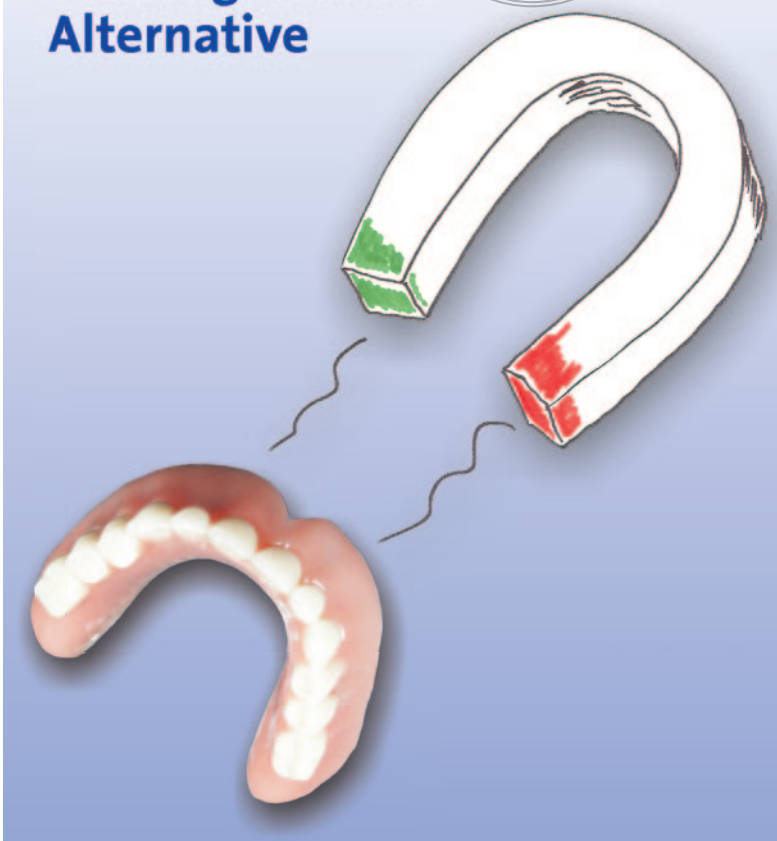
Einfach anziehend
Schnell versorgen
Sicher befestigen

Titanmagnetics®
Die **seniorengerechte Alternative** zu Kugelköpfen, Druckknöpfen und Stegen. Für 40 Implantatsysteme.
Bei den älteren Patienten immer noch **1. Wahl**!
Näheres zu den Titanmagnetics erfahren Sie hier:
Telefon 040 55 77 81 55
www.steco.de
QZ 06.11